



中国临床肿瘤学会 (CSCO)

结直肠癌诊疗指南

GUIDELINES OF CHINESE SOCIETY OF CLINICAL ONCOLOGY (CSCO)
COLORECTAL CANCER

2019

中国临床肿瘤学会指南工作委员会 组织编写

人民卫生出版社

图书在版编目 (CIP) 数据

中国临床肿瘤学会 (CSCO) 结直肠癌诊疗指南. 2019/
中国临床肿瘤学会指南工作委员会组织编写. —北京:
人民卫生出版社, 2019

ISBN 978-7-117-28356-4

I. ①中… II. ①中… III. ①结肠癌-诊疗-指南②
直肠癌-诊疗-指南 IV. ①R735.3-62

中国版本图书馆 CIP 数据核字 (2019) 第 057471 号

人卫智网 www.ipmph.com 医学教育、学术、考试、健康, 购书智慧智能综合服务平台
人卫官网 www.pmph.com 人卫官方资讯发布平台

版权所有, 侵权必究!

中国临床肿瘤学会 (CSCO) 结直肠癌诊疗指南 2019

组织编写: 中国临床肿瘤学会指南工作委员会

出版发行: 人民卫生出版社 (中继线 010-59780011)

地 址: 北京市朝阳区潘家园南里 19 号

邮 编: 100021

E - mail: pmph@pmph.com

购书热线: 010-59787592 010-59787584 010-65264830

印 刷:

经 销: 新华书店

开 本: 787 × 1092 1/32 印张: 4.5

字 数: 91 千字

版 次: 2019 年 4 月第 1 版 2019 年 4 月第 1 版第 1 次印刷

标准书号: ISBN 978-7-117-28356-4

定 价: 元

打击盗版举报电话: 010-59787491 E-mail: WQ@pmph.com

(凡属印装质量问题请与本社市场营销中心联系退换)

中国临床肿瘤学会指南工作委员会

组 长 李 进

副组长（按姓氏汉语拼音排序）

程 颖 郭 军 赫 捷 江泽飞 梁 军
马 军 秦叔逵 王绿化 吴一龙 徐瑞华

中国临床肿瘤学会（CSCO）
结直肠癌诊疗指南

2019

组 长

张苏展

副组长

李 进 蔡三军 徐瑞华 章 真

秘书组

袁 瑛 陈 功 王晰程

专家组成员（按姓氏汉语拼音排序）（* 为执笔人）

蔡木炎	中山大学肿瘤防治中心病理科
蔡三军	复旦大学附属肿瘤医院大肠外科
陈 功*	中山大学肿瘤防治中心结直肠外科
高远红	中山大学肿瘤防治中心放疗科
来茂德	浙江大学医学院病理学和病理生理学系

李 进 同济大学附属东方医院肿瘤内科
李桂超* 复旦大学附属肿瘤医院放疗科
李心翔* 复旦大学附属肿瘤医院大肠外科
梁后杰 陆军军医大学第一附属医院肿瘤科
南克俊 西安交通大学第一附属医院肿瘤内科
任 黎* 复旦大学附属中山医院普外科
盛伟琪* 复旦大学附属肿瘤医院病理科
王 屹* 北京大学人民医院放射科
王晰程* 北京大学肿瘤医院消化肿瘤内科
许剑民 复旦大学附属中山医院普外科
徐瑞华 中山大学肿瘤防治中心内科
袁 瑛* 浙江大学医学院附属第二医院肿瘤内科
张苏展 浙江大学医学院附属第二医院肿瘤外科
章 真 复旦大学附属肿瘤医院放疗科
周爱萍* 中国医学科学院肿瘤医院肿瘤内科

基于循证医学证据、兼顾诊疗产品的可及性、吸收精准医学新进展，制定中国常见癌症的诊断和治疗指南，是中国临床肿瘤学会（CSCO）的基本任务之一。近年来，临床诊疗指南的制定出现新的趋向，即基于诊疗资源的可及性，这尤其适合发展中或地区差异性显著的国家 and 地区。中国是幅员辽阔，地区经济和学术发展不平衡的发展中国家，CSCO 指南需要兼顾地区发展差异、药物和诊疗手段的可及性以及肿瘤治疗的社会价值三个方面。因此，CSCO 指南的制定，要求每一个临床问题的诊疗意见，需根据循证医学证据和专家共识度形成证据级别，同时结合产品的可及性和效价比形成推荐等级。证据级别高、可及性好的方案，作为Ⅰ级推荐；证据级别较高、专家共识度稍低，或可及性较差的方案，作为Ⅱ级推荐；临床实用，但证据等级不高的，作为Ⅲ级推荐。CSCO 指南主要基于国内外临床研究成果和 CSCO 专家意见，确定推荐等级，便于大家在临床实践中参考使用。CSCO 指南工作委员会相信，基于证据、兼顾可及、结合意见的指南，更适合我国的临床实际。我们期待得到大家宝贵的反馈意见，并将在更新时认真考虑、积极采纳合理建议，保持 CSCO 指南的科学性、公正性和时效性。

中国临床肿瘤学会指南工作委员会
2019 年 1 月

发印前

CSCO 诊疗指南证据类别 (2019)	/ 1
CSCO 诊疗指南推荐等级 (2019)	/ 2
CSCO 结直肠癌诊疗指南 (2019) 更新要点	/ 3
1 结直肠癌诊疗总则	/ 7
■ 结直肠癌的 MDT 诊疗模式	/ 8
2 结直肠癌的诊断原则	/ 11
■ 2.1 无症状健康人群的结直肠癌筛查	/ 12
■ 2.2 诊断基本原则	/ 17
■ 2.2.1 结肠癌的诊断	/ 17
■ 2.2.2 直肠癌的诊断	/ 19
■ 2.2.3 附录	/ 21
■ 2.3 病理学诊断原则	/ 29
■ 2.4 分期	/ 37
■ 2.4.1 T、N、M 的定义	/ 37
■ 2.4.2 解剖分期/预后组别	/ 39
■ 2.4.3 说明	/ 41

3 结肠癌的治疗原则 / 43

■ 3.1 非转移性结肠癌的治疗 / 44

■ 3.1.1 可切除结肠癌的治疗 / 44

3.1.1.1 内镜治疗 / 44

3.1.1.2 手术治疗 / 50

3.1.1.3 术后辅助化疗 / 52

3.1.1.4 附：常用的结肠癌术后辅助化疗方案 / 55

■ 3.1.2 不可切除结肠癌的治疗 / 56

■ 3.2 转移性结肠癌治疗原则 / 60

■ 3.2.1 同时性转移性结肠癌 / 60

3.2.1.1 初始可切除转移性结肠癌的治疗 / 60

3.2.1.2 初始不可切除转移性结肠癌的治疗 / 65

■ 3.2.2 术后复发转移性结肠癌的治疗 / 77

3.2.2.1 可切除患者的治疗 / 77

3.2.2.2 不可切除患者的治疗 / 77

■ 3.2.3 附：转移性结直肠癌的常用全身治疗方案 / 77

- 3.3 结肠癌的随访 / 85
- 4 直肠癌的治疗原则 / 89
 - 4.1 非转移性直肠癌的治疗原则 / 90
 - 4.1.1 直肠腺瘤治疗原则 / 90
 - 4.1.2 cT₁₋₂N₀ 直肠癌的治疗原则 / 91
 - 4.1.3 cT₃/cT₄N₊ 直肠癌的治疗原则 / 95
 - 4.1.4 附录 / 102
 - 4.1.4.1 放射治疗的原则 / 102
 - 4.1.4.2 常用化疗方案 / 103
 - 4.2 转移性直肠癌的治疗原则 / 104
 - 4.2.1 同时性转移性直肠癌的治疗原则 / 104
 - 4.2.2 术后复发转移性直肠癌的治疗原则 / 106
 - 4.2.2.1 直肠癌术后局部复发的诊疗原则 / 106
 - 4.2.2.2 术后转移性直肠癌治疗原则 / 112
 - 4.3 直肠癌的随访 / 112
- 5 遗传性结直肠癌筛查和基因诊断原则 / 115

发印前

CSCO 诊疗指南证据类别 (2019)

证据特征			CSCO 专家共识度
类别	水平	来源	
1A	高	严谨的 Meta 分析、大型随机对照临床研究	一致共识 (支持意见 $\geq 80\%$)
1B	高	严谨的 Meta 分析、大型随机对照临床研究	基本一致共识, 但争议小 (支持意见 60%~80%)
2A	稍低	一般质量的 Meta 分析、小型随机对照研究、设计良好的大型回顾性研究、病例 - 对照研究	一致共识 (支持意见 $\geq 80\%$)
2B	稍低	一般质量的 Meta 分析、小型随机对照研究、设计良好的大型回顾性研究、病例 - 对照研究	基本一致共识, 但争议小 (支持意见 60%~80%)
3	低	非对照的单臂临床研究、病例报告、专家观点	无共识, 且争议大 (支持意见 $<60\%$)

CSCO 诊疗指南推荐等级（2019）

推荐等级	标准
I 级推荐	1A 类证据和部分 2A 类证据 一般情况下，CSCO 指南将 1A 类证据和部分专家共识度高且在中国可及性好的 2A 类证据作为 I 级推荐。具体来说，CSCO 指南 I 级推荐具有如下特征：可及性好的普适性诊治措施（包括适应证明确），肿瘤治疗价值相对稳定，基本为国家医保所收录；I 级推荐的确定，不因商业医疗保险而改变，主要考虑的因素是患者的明确获益性
II 级推荐	1B 类证据和部分 2A 类证据 一般情况下，CSCO 指南将 1B 类证据和部分专家共识度稍低或在中国可及性不太好的 2A 类证据作为 II 级推荐。具体来说，CSCO 指南 II 级推荐具有如下特征：在国际或国内已有随机对照的多中心研究提供的高级别证据，但是可及性差或者性价比低，已超出平民经济承受能力的药物或治疗措施；对于获益明显但价格昂贵的措施，以肿瘤治疗价值为主要考虑因素，也可以作为 II 级推荐
III 级推荐	2B 类证据和 3 类证据 对于正在探索的诊治手段，虽然缺乏强有力的循证医学证据，但是专家组具有一致共识的，可以作为 III 级推荐供医疗人员参考
不推荐 / 反对	对于已有充分证据证明不能使患者获益的，甚至导致患者伤害的药物或者医疗技术，专家组具有一致共识的，应写明“专家不推荐”或者必要时“反对”。可以是任何类别等级的证据

CSCO 结直肠癌诊疗指南（2019）更新要点

1. 第 17~18 页，2.2.1 结肠癌的诊断：删除 CT 仿真肠镜的 II 级推荐；增加胸部平扫 CT 的 II 级推荐。
修订注释 a, b, c, d, e, f, g。
2. 第 19~20 页，2.2.2 直肠癌的诊断：删除 CT 仿真肠镜的 II 级推荐；增加胸部平扫 CT 的 II 级推荐。
修订注释 a, b, c, d, e, f, g, h, i, j。
3. 第 23 页，附录 2.2.3-2：增加了直肠癌影像学结构化报告的推荐。
4. 第 23 页，附录 2.2.3-3 的注释增加：目前尚无各专业均认可的直肠定义统一标准。根据 2018 年 NCCN 指南第二版直肠定义，MRI 正中矢状位骶骨岬与耻骨联合上缘连线以下为直肠。
5. 第 27~28 页，增加文献 15, 16, 17, 19, 21, 22 和 23。
6. 第 32~33 页，修订注释 o 和 p。增加注释 q：基因突变检测可采用 DNA 直接测序法或 ARMS 法。通量更高、速度更快的高通量测序技术（High-throughput sequencing）或称二代测序技术（“Next-generation” sequencing technology, NGS）也逐步运用于临床基因检测。使用获得认证的 NGS 技术平台和检测产品，经过严格的质量控制，执行规范的操作流程，才能确保检测结果的准确性。
7. 第 52 页，3.1.1.3. 术后辅助化疗，对表格内容进一步修改以明确 II 期低危（ $T_3N_0M_0$, dMMR）、II 期普危（ $T_3N_0M_0$, pMMR 且无高危因素）和 II 期高危（ $T_3N_0M_0/pMMR$ 伴高危因素，或

T₄N₀M₀) 的定义。在 II 期普危患者中将“观察”从 I 级推荐修改为 II 级推荐。

8. 第 53~54 页, 3.1.1.3. 术后辅助化疗, 注释 g 增加“基于 IDEA 研究结果⁴”, 并增加参考文献 4。
9. 第 54 页, 3.1.1.3. 术后辅助化疗, 注释 h 不推荐在辅助化疗中使用的药物, 增加呋喹替尼和所有的免疫检查点抑制剂 (pembrolizumab 和 nivolumab 等)。
10. 第 66 页, 3.2.1.2 潜在可切除治疗组表格中, 对 RAS 和 BRAF 均野生型患者根据原发灶位于左侧结肠还是右侧结肠进一步分层; 将 FOLFOXIRI ± 贝伐株单抗从 II 级推荐修改为 I 级推荐 (2A 类证据)。在 RAS 或 BRAF 突变型患者中, 也将 FOLFOXIRI ± 贝伐株单抗从 II 级推荐修改为 I 级推荐 (2A 类证据)。
11. 第 67 页, 3.2.1.2 姑息治疗组一线方案表格中, 对适合强烈治疗的 RAS 和 BRAF 均野生型患者根据原发灶位于左侧结肠还是右侧结肠进一步分层; 对原发灶位于右侧结肠且使用贝伐株单抗有禁忌者的患者, 建议 FOLFOX/FOLFIRI ± 西妥昔单抗^{d, e} 作为 II 级推荐 (2A 类证据)。
12. 第 67~68 页, 3.2.1.2 姑息治疗组一线方案表格中, 对不适合强烈治疗的患者, 如存在 MSI-H 或 dMMR, 增加免疫检查点抑制剂作为 II 级推荐 (2A 类证据)。
13. 第 69 页, 3.2.1.2 姑息治疗组二线方案表格中, 无论 RAS 和 BRAF 基因状态及一线使用何种方案, 如存在 MSI-H 或 dMMR, 增加免疫检查点抑制剂作为 II 级推荐 (2A 类证据)。

14. 第 69 页, 3.2.1.2 姑息治疗组二线方案表格中, 将伊立替康 + 卡培他滨 ± 贝伐珠单抗从Ⅲ级推荐修改至Ⅱ级推荐 (1B 类证据)。
15. 第 69 页, 3.2.1.2 姑息治疗组二线方案表格中, 对 RAS 野生 /BRAF V600E 突变的患者增加伊立替康 + 西妥昔单抗 + 维莫非尼作为Ⅲ级推荐 (2B 类证据)。
16. 第 71 页, 3.2.1.2 姑息治疗组三线方案表格中, 无论 RAS 和 BRAF 基因状态, 均推荐呋喹替尼作为Ⅰ级推荐 (1A 类证据)。
17. 第 71 页, 3.2.1.2 姑息治疗组三线方案表格中, 无论 RAS 和 BRAF 基因状态及之前使用何种方案, 如存在 MSI-H 或 dMMR, 增加免疫检查点抑制剂作为Ⅱ级推荐 (2A 类证据)。
18. 第 71 页, 3.2.1.2 姑息治疗组三线方案表格中, 对 RAS 野生 /BRAF V600E 突变的患者增加伊立替康 + 西妥昔单抗 + 维莫非尼作为Ⅲ级推荐 (2B 类证据)。
19. 第 73 页, 3.2.1.2 注释 h 中增加“瑞戈非尼第一周期可采用剂量滴定的方法, 即第一周 80mg/ 日, 第二周 120mg/ 日, 第三周 160mg/ 日”。
20. 第 73 页, 3.2.1.2 注释 i 中增加“对于 UGT1A1*28 和 *6 为纯合变异型或双杂合变异型的患者应降低伊立替康的剂量”。
21. 第 73~74 页, 3.2.1.2 增加注释 j, k, l, m。
22. 第 76 页, 3.2.1.2 增加文献 11-16。
23. 第 84 页, 3.2.3 附: 转移性结直肠癌的常用全身治疗方案中, 增加呋喹替尼的方案。

24. 第 91 页，4.1.2 cT₁₋₂N₀ 直肠癌的治疗原则，表格中对 cT₁N₀ 患者增加了 II 级推荐“如患者有强烈保肛意愿：术前同步放化疗，然后：临床完全缓解（cCR）^d- 观察等待^e，ycT₁- 经肛门局部切除，ycT₂- 直肠癌根治术”。
25. 第 96 页，4.1.3 cT₃cT₄N₊ 直肠癌的治疗，表格中对 cT_{3, 4}N₊ 患者经新辅助放化疗后 cCR 者增加了 II 级推荐“观察等待”。

1 结直肠癌诊疗总则

结直肠癌的 MDT 诊疗模式

内容	I 级推荐	II 级推荐	III 级推荐
MDT 学科构成	外科：结直肠外科（胃肠外科、普外科）、肝胆外科 肿瘤内科 放射治疗科 影像科	胸外科 介入治疗科 病理科 内镜科 超声科	其他相关学科
MDT 成员要求	高年资主治医师及以上	副主任医师及以上	
MDT 讨论内容	仅有肝转移的患者 转移瘤潜在可切除的患者 中低位直肠癌患者	需要特殊辅助化疗决策的患者 直肠癌局部复发患者	主管医生认为需要 MDT 的患者（例如诊治有困难或争议） 推荐进入临床研究的患者
MDT 日常活动	固定学科 / 固定专家，固定时间（建议每 1~2 周一次） 固定场所 固定设备（投影仪、信息系统）	根据具体情况设置	

【注释】

- a. 结直肠癌的诊治应重视多学科团队（multidisciplinary team, MDT）的作用，推荐有条件的单位将尽可能多的结直肠癌患者，尤其是转移性结直肠癌患者的诊疗纳入 MDT 的管理。
- b. MDT 的实施过程中由多个学科的专家共同分析患者的临床表现、影像、病理和分子生物学资料，对患者的一般状况、疾病的诊断、分期 / 侵犯范围、发展趋向和预后作出全面的评估，并根据当前的国内外治疗规范 / 指南或循证医学依据，结合现有的治疗手段，为患者制定最适合的整体治疗策略。
- c. MDT 原则应该贯穿每一位患者的治疗全程。
- d. MDT 团队应根据治疗过程中患者机体状况的变化、肿瘤的反应而适时调整治疗方案，以期最大程度地延长患者的生存期、提高治愈率和改善生活质量。

发印前

2 结直肠癌的诊断原则

2.1 无症状健康人群的结直肠癌筛查

临床评估	I 级推荐	II 级推荐	III 级推荐
一般人群结直肠癌筛查	<ol style="list-style-type: none">1. 年龄 50~74 岁^[1-3] 个体首次筛查进行高危因素问卷调查^[4-8] 和免疫法大便隐血检测, 阳性者行结肠镜检查2. 后续筛查每年至少检查 1 次免疫法大便隐血^[4, 9-13], 阳性者行结肠镜检查	50~74 岁个体, 直接结肠镜检查 ^[4, 14] , 结肠镜检查未发现肠道肿瘤者, 每隔 5 年行结肠镜检查 1 次; 发现肠道肿瘤者, 根据肿瘤大小和病理类型在 1~3 年后行结肠镜复查; 后续如未发现肿瘤复发, 可延长间隔至 3~5 年	

无症状健康人群的结直肠癌筛查（续表）

临床评估	I 级推荐	II 级推荐	III 级推荐
高危人群结直肠癌筛查	<ol style="list-style-type: none"> 1. 有结直肠腺瘤病史、结直肠癌家族史和炎症肠病者为高危人群 2. 应每年参加结直肠癌筛查 	<ol style="list-style-type: none"> 1. 进展期结直肠腺瘤（直径 $\geq 1\text{cm}$，或伴绒毛状结构，或伴高级别瘤变）患者应在诊断后 1~3 年内复查结肠镜，如未发现腺瘤复发，后续间隔可延长至 3~5 年 2. 有结直肠癌家族史者进行遗传基因筛检，家系中遗传突变携带者定期结肠镜检查，非突变携带者以一般人群筛查（具体参见“5 遗传性结直肠癌的筛检和基因诊断原则” 3. 炎症肠病患者定期专科就诊，根据病变范围、程度和年限与医生商定结肠镜检查间隔 	<p>非进展期腺瘤患者应在诊断后 2~3 年内复查结肠镜，如未发现腺瘤复发，后续间隔可延长至 3~5 年^[15-16]</p>

参考文献

1. 李其龙, 马新源, 俞玲玲, 等. 农村高发地区大肠癌优化序贯筛查病变年龄别检出分析. 中华肿瘤杂志, 2013, 35 (2): 154–157.
2. Chen W, Zheng R, Baade PD, et al. Cancer statistics in China, 2015. *CA Cancer J Clin*, 2016, 66 (2): 115–132.
3. Bibbins–Domingo K, Grossman DC, Curry SJ, et al. Screening for Colorectal Cancer: US Preventive Services Task Force Recommendation Statement. *JAMA*, 2016, 315 (23): 2564–2575.
4. 中华医学会消化病学分会. 中国大肠肿瘤筛查、早诊早治和综合预防共识意见. 胃肠病学和肝病学杂志, 2011, 20 (11): 979–995.
5. Cai SR, Zhang SZ, Zhu HH, Zheng S. Barriers to colorectal cancer screening: a case–control study. *World J Gastroenterol*, 2009, 15 (20): 2531–2536.
6. Meng W, Cai SR, Zhou L, et al. Performance value of high risk factors in colorectal cancer screening in China. *World J Gastroenterol*, 2009, 15 (48): 6111–6116.
7. Sung JJ, Ng SC, Chan FK, et al. An updated Asia Pacific Consensus Recommendations on colorectal cancer screening. *Gut*, 2015, 64 (1): 121–132.

8. Lee JK, Liles EG, Bent S, et al. Accuracy of fecal immunochemical tests for colorectal cancer: systematic review and meta-analysis. *Ann Intern Med*, 2014, 160 (3): 171.
9. Huang Y, Li Q, Ge W, et al. Optimizing sampling device for the fecal immunochemical test increases colonoscopy yields in colorectal cancer screening. *Eur J Cancer Prev*, 2016, 25 (2): 115–122.
10. Hol L, Wilschut JA, van Ballegooijen M, et al. Screening for colorectal cancer: random comparison of guaiac and immunochemical faecal occult blood testing at different cut-off levels. *Br J Cancer*, 2009, 100 (7): 1103–1110.
11. Park DI, Ryu S, Kim YH, et al. Comparison of guaiac-based and quantitative immunochemical fecal occult blood testing in a population at average risk undergoing colorectal cancer screening. *Am J Gastroenterol*, 2010, 105 (9): 2017–2025.
12. Labianca R, Nordlinger B, Beretta GD, et al. Early colon cancer: ESMO Clinical Practice Guidelines for diagnosis, treatment and follow-up. *Ann Oncol*, 2013, 24 Suppl 6: vi64–72.
13. Halloran SP, Launoy G, Zappa M. European guidelines for quality assurance in colorectal cancer screening and diagnosis. First Edition—Faecal occult blood testing. *Endoscopy*, 2012, 44 Suppl 3: SE65–87.
14. 中华医学会消化内镜学分会, 中华医学会麻醉学分会. 中国无痛消化内镜应用指南. 中国实用内科杂志, 2014, 34 (1): 32–36.

15. Facciorusso A, Di MM, Serviddio G, et al. Factors Associated With Recurrence of Advanced Colorectal Adenoma After Endoscopic Resection. *Clin Gastroenterol Hepatol*, 2016, 14 (8): 1148–1154.e4.
16. Cubiella J, Carballo F, Portillo I, et al. Incidence of advanced neoplasia during surveillance in high- and intermediate-risk groups of the European colorectal cancer screening guidelines. *Endoscopy*, 2016, 48 (11): 995–1002.

2.2 诊断基本原则

2.2.1 结肠癌的诊断

目的	I 级推荐	II 级推荐	III 级推荐
诊断	全结肠镜检查 + 活检 ^a	钡剂灌肠 ^a 腹部 / 盆腔增强 CT ^b 手术探查	
分期诊断 (肠镜确诊者)	胸部 / 腹部 / 盆腔增强 CT ^c	腹部 / 盆腔平扫及增强 MRI 及胸部平扫 CT ^d 血清癌胚抗原 (CEA) CA199	胸部 X 线照片 腹部 / 盆腔超声 (US)
分期诊断 (CT 不能确诊肝 转移瘤)	腹部平扫及增强 MRI ^e	肝脏细胞特异性造影 剂增强 MRI ^e	肝脏超声造影 ^f

【注释】

影像学诊断的更多具体内容详见“影像学检查附录”

- a. 患者存在临床显性肠梗阻，鉴于结肠镜检查前肠道准备会加剧梗阻或造成穿孔，原则上禁止行结肠镜检查。临床疑似或诊断肠梗阻患者不建议钡剂灌肠检查。
- b. 患者不具备条件，或拒绝全结肠镜检查，或结肠镜不能检查全部结肠，建议清洁肠道后腹部/盆腔增强 CT 行结肠检查。
- c. 鉴于颈胸部淋巴结等诊断与鉴别诊断需要，推荐增强胸部 CT；强调高空间分辨率重建图像诊断和鉴别诊断结肠癌肺转移瘤。
- d. 患者存在静脉造影的禁忌证，建议腹/盆腔增强 MRI 加非增强胸部 CT。
- e. CT 不能确诊肝转移瘤时，或肝转移瘤存在手术切除机会时，建议行腹部 MRI，且包含 T2 加权，DWI 加权以及多期 T1 加权增强成像序列，用于确定肝转移瘤数目、大小及分布^[1]；有条件者可进行肝脏细胞特异性造影剂增强 MRI，该方法有助于检出 1cm 以下病灶^[2]。
- f. 有条件者可行肝脏超声造影或术中超声造影，进一步明确诊断肝脏转移瘤。
- g. 临床怀疑转移但其他影像检查无法确诊、或重大治疗决策前，PET/CT 可用于发现可能存在的转移灶，从而避免过度治疗^[3-5]；但不推荐 PET/CT 作为结肠癌诊断的常规检查。

2.2.2 直肠癌的诊断

目的	I 级推荐	II 级推荐	III 级推荐
诊断	全结肠镜检查 + 活检 ^a 肛门指诊 ^h	乙状结肠镜检查 + 活检 经肛门肿物活检 钡剂灌肠 ^a 盆腔平扫及增强 CT ^b	
分期诊断 - 原发瘤 (肠镜确诊者)	盆腔高分辨率 MRI ⁱ 经直肠超声 ⁱ	盆腔平扫及增强 CT ^j	
分期诊断 - 远处转移 (肠镜确诊者)	胸部 / 腹部 / 盆腔增强 CT ^c	腹部 / 盆腔平扫及增强 MRI 及胸部平扫 CT ^d 血清癌胚抗原 (CEA) CA199	胸部 X 线照片 腹盆超声 (US)
分期诊断 (CT 不能确诊肝转移瘤)	腹部平扫及增强 MRI ^e	肝脏细胞特异性造影剂 增强 MRI ^e	肝脏超声造影 ^f

【注释】

影像学诊断的更多具体内容详见“影像学检查附录”

a~g 同上述结肠癌注释。

h. 尽管不能作为诊断的客观依据，强调临床医生对所有怀疑直肠癌患者行肛门指诊。

i. 强烈推荐盆腔 MRI 为直肠癌患者诊断方法^[6]；对于直肠系膜筋膜（Mesorectal Fascia, MRF）的判断，盆腔高分辨率 MRI 是最优方法^[7-8]。直肠癌临床 T 分期诊断，直肠内置超声及 MRI 皆优于 CT，T₂ 及以下分期直肠内置超声优于 MRI^[9]。

j. 患者存在 MRI 扫描禁忌证，建议行盆腔平扫及增强 CT。

2.2.3 附录

附录 2.2.3-1 直肠 - 肛管癌影像学检查的重要参数

直肠癌位置 ^[10]	外括约肌下缘连线与肿瘤下缘间的折线距离
直肠癌 T 分期 ^[10]	<p>T₁: 肿瘤侵犯黏膜下层</p> <p>T₂: 肿瘤侵犯固有肌层</p> <p>T₃: 肿瘤穿透固有肌层并侵犯浆膜下层 (浆膜覆盖段) 或侵犯直肠系膜 (无浆膜覆盖段) 或内外括约肌间隙</p> <p>根据肿瘤侵入直肠系膜部分与固有肌层的垂直距离分为: T_{3a} (<1mm), T_{3b} (1~5mm), T_{3c} (5~15mm), T_{3d} (>15mm)</p> <p>T_{4a}: 肿瘤侵犯脏层腹膜 (浆膜覆盖段)</p> <p>T_{4b}: 肿瘤侵犯邻近脏器或结构</p>
直肠癌 N 分期 ^[11]	<p>推荐使用高分辨率 MRI 或直肠内镜超声; 转移性淋巴结诊断依据: 淋巴结短径大于 8mm, 形态不规则、边界不清楚、信号 / 回声不均匀</p>

直肠 - 肛管癌影像学检查的重要参数 (续表)

直肠癌位置 ^[10]	外括约肌下缘连线与肿瘤下缘间的折线距离
直肠癌侵犯壁外血管形成癌栓 (Extramural Vascular Invasion, EMVI) ^[12]	推荐使用盆腔高分辨率 MRI 判断直肠癌侵出固有肌层后侵犯周围血管并形成癌栓, 即 EMVI。MRI 能从多角度追踪观察直肠周围血管, 根据血管形态不规则、血管流空征象部分或全部为肿瘤信号所代替诊断 EMVI 阳性
直肠癌环周切缘 ^[7-8] (circumferential resection margin, CRM) 影像诊断	推荐使用盆腔高分辨率 MRI 判断原发肿瘤, 直肠系膜内转移性淋巴结 / 癌结节, 直肠壁外血管侵犯与直肠系膜筋膜 (mesorectal fascia, MRF), 相邻器官及结构的关系, 距离小于 1mm, 即为影像诊断 CRM 阳性
低位直肠癌及肛管癌 T 分期 ^[13-14]	<p>低位 T₁: 肿瘤限于肠壁内但未侵犯肠壁全层</p> <p>低位 T₂: 肿瘤侵至固有肌层及内括约肌全层</p> <p>低位 T₃: 侵至直肠系膜内或内外括约肌间间隙, 但未见侵犯周围结构及器官</p> <p>低位 T₄: 肿瘤侵至外括约肌、肛提肌、周围结构或器官</p>

附录 2.2.3-2: 直肠癌建议使用结构化报告

报告内容建议包括: 直肠癌位置、肿瘤浸润深度及肿瘤与周围结构及器官的相对关系(临床肿瘤分期); 区域淋巴结转移(临床淋巴结分期); 周围血管肿瘤侵犯, 特别是侵犯壁外血管情况; 环周切缘; 非区域淋巴结转移、肝脏转移、腹腔种植转移、肺转移等远处转移状况; 以及相关血管及肠管解剖变异等^[15-17]。

附录 2.2.3-3 根据 ESMO-2017 指南的直肠癌风险度分层^[18]:

极低度风险: T1, sm1cN0

低度风险: T1-T2, 中/高位 T3a/b N0 (或高位 N1), MRF-, EMVI-

中度风险: 极低位 T2, 低/中/高位 T3a/b, N1-2 (非结外种植), MRF-, EMVI-

高度风险: 极低位 T3, 低/中位 T3c/d, N1-N2 (结外种植), MRF-, EMVI+,

极高度风险: 极低位 T4, 低/中/高位 T3 并 MRF+, T4b, 侧方淋巴结 +

【注释】

1. 目前尚无各专业均认可的直肠定义统一标准。根据 2018 年 NCCN 指南第二版直肠定义, MRI 正中矢状位骶骨岬与耻骨联合上缘连线以下为直肠^[19]。
2. 目前尚无低/中/高位直肠癌诊断标准。根据 ESMO-2017 指南的建议, 以肿瘤下缘距肛缘距离 0~5cm 为低位直肠癌, 5~10cm 为中位直肠癌, 10~15cm 为高位直肠癌。据目前指南及相关研究证据,

极低位直肠癌尚无明确诊断标准^[14]。

附录 2.2.3-4 直肠癌新辅助放化疗效果的 MR 影像评价标准

此项工作需要临床研究证据进一步证实。轴位小 FOV 高分辨 T₂WI 非抑脂序列为评价 TRG 的主要序列。信号定义：肿瘤高于直肠肌层但低于黏膜下层的中等信号；黏液为高于黏膜下层的极高信号；纤维为与肌肉相似的低信号或更低信号。

根据病理 Mandard 诊断标准得出直肠癌 TRG 的 MRI 诊断标准^[20]：

1. mrTRG₁：无残余肿瘤。
2. mrTRG₂：大量纤维成分，少量残余肿瘤。
3. mrTRG₃：纤维 / 黏液成分与残余肿瘤各约占 50%。
4. mrTRG₄：少量纤维 / 黏液成分，大部分为残余肿瘤。
5. mrTRG₅：肿瘤未见明确变化。

【注释】

至今尚无直肠癌新辅助放化疗效果的影像评价标准，影像组学综合临床、影像以及病理多种因素建立治疗效果评价模型可能是未来发展的方向^[21-23]。

参考文献

1. Floriani I, Torri V, Rulli E, et al. Performance of imaging modalities in diagnosis of liver metastases from colorectal cancer: a systematic review and meta-analysis. *Journal of Magnetic Resonance Imaging*, 2010, 31 (1): 19–31.
2. Valérie Vilgrain, Maxime Esvan, Maxime Ronot, et al. A meta-analysis of diffusion-weighted and gadoxetic acid-enhanced MR imaging for the detection of liver metastases. *Eur Radiol*, 2016, 26 (12): 4595–4615.
3. Moulton CA, Gu CS, Law CH, et al. Effect of PET before liver resection on surgical management for colorectal adenocarcinoma metastases: a randomized clinical trial. *JAMA*, 2014, 311: 1863–1869.
4. Joyce DL, Wahl RL, Patel PV, et al. Preoperative positron emission tomography to evaluate potentially resectable hepatic colorectal metastases. *Arch Surg*, 2006, 141: 1220–1226; discussion 1227.
5. Pelosi E, Deandreis D. The role of 18F-fluoro-deoxy-glucose positron emission tomography (FDG-PET) in the management of patients with colorectal cancer. *Eur J Surg Oncol*, 2007, 33: 1–6.
6. Beets-Tan RG, Lambregts DM, Maas M, et al. Magnetic resonance imaging for the clinical management of rectal cancer patients: recommendations from the 2012 European Society of Gastrointestinal and

- Abdominal Radiology (ESGAR) consensus meeting. *Eur Radiol*, 2013, 23: 2522–2531.
7. Taylor FG, Quirke P, Heald RJ, et al. Preoperative magnetic resonance imaging assessment of circumferential resection margin predicts disease-free survival and local recurrence: 5-year follow-up results of the MERCURY study. *J Clin Oncol*, 2014, 32: 34–43.
 8. Xie H, Zhou X, Zhuo Z, et al. Effectiveness of MRI for the assessment of mesorectal fascia involvement in patients with rectal cancer: a systematic review and meta-analysis. *Dig Surg*, 2014, 31: 123–134.
 9. Bipat S, Glas AS, Slors FJM, et al. Rectal cancer: local staging and assessment of lymph node involvement with endoluminal US, CT, and MR imaging—a meta-analysis. *Radiology*, 2004, 232: 773–783.
 10. Nougaret S1, Reinhold C, Mikhael HW, et al. The use of MR imaging in treatment planning for patients with rectal carcinoma: have you checked the “DISTANCE”? *Radiology*, 2013, 268 (2): 330–344.
 11. Al-Sukhni E, Milot L, Fruitman M, et al. Diagnostic accuracy of MRI for assessment of T category, lymph node metastases, and circumferential resection margin involvement in patients with rectal cancer: a systematic review and meta-analysis. *Annals of surgical oncology*, 2012, 19: 2212–2223.
 12. Chand, M, Evans J, Swift RI, et al. The prognostic significance of postchemoradiotherapy high-resolution MRI and histopathology detected extramural venous invasion in rectal cancer. *Annals of surgery*, 2015, 261: 473–479.
 13. Battersby NJ, How P, Moran B, et al. Prospective Validation of a Low Rectal Cancer Magnetic

- Resonance Imaging Staging System and Development of a Local Recurrence Risk Stratification Model: The MERCURY II Study. *Annals of surgery*, 2016, 263: 751–760.
14. Battersby NJ, Moran B, Yu S, Tekkis P, Brown G. MR imaging for rectal cancer: the role in staging the primary and response to neoadjuvant therapy. *Expert Rev Gastroenterol Hepatol*. 2014 Aug; 8 (6): 703–719.
 15. Beets–Tan RGH, Lambregts DMJ, Maas M, et al. Magnetic resonance imaging for clinical management of rectal cancer: Updated recommendations from the 2016 European Society of Gastrointestinal and Abdominal Radiology (ESGAR) consensus meeting. *Eur Radiol*. 2018 Apr; 28 (4): 1465–1475.
 16. Horvat N, Petkovska I, Gollub MJ. MR Imaging of Rectal Cancer. *Radiol Clin North Am*. 2018 Sep; 56 (5): 751–774.
 17. Nörenberg D, Sommer WH, Thasler W, D’Haese J, Rentsch M, Kolben T, Schreyer A, Rist C, Reiser M, Armbruster M. Structured Reporting of Rectal Magnetic Resonance Imaging in Suspected Primary Rectal Cancer: Potential Benefits for Surgical Planning and Interdisciplinary Communication. *Invest Radiol*. 2017 Apr; 52 (4): 232–239.
 18. Glynne–Jones R, Wyrwicz L, Tiret E, et al. Rectal cancer: ESMO Clinical Practice Guidelines for diagnosis, treatment and follow–up. *Ann Oncol* 28 (Supple 4): iv22–iv40, 2017; doi: 10.1093/annonc/mdx224) .
 19. NCCN clinical practice guidelines in oncology. Rectal cancer version 2, 2018. Available at [Http: //nvm](http://nvm).

org/

20. Patel UB, Taylor F, Blomqvist L, et al. Magnetic resonance imaging–detected tumor response for locally advanced rectal cancer predicts survival outcomes: MERCURY experience. *Journal of clinical oncology*, 2011, 29: 3753–3760.
21. Cui Y, Yang X, Shi Z, et al. Radiomics analysis of multiparametric MRI for prediction of pathological complete response to neoadjuvant chemoradiotherapy in locally advanced rectal cancer. *Eur Radiol*. 2018 Aug 20.
22. Liu Z, Zhang XY, Shi YJ, et al. Radiomics Analysis for Evaluation of Pathological Complete Response to Neoadjuvant Chemoradiotherapy in Locally Advanced Rectal Cancer. *Clin Cancer Res*. 2017 Dec 1; 23 (23): 7253–7262.
23. Horvat N, Veeraraghavan H, Khan M, et al. MR Imaging of Rectal Cancer: Radiomics Analysis to Assess Treatment Response after Neoadjuvant Therapy. *Radiology*. 2018 Jun; 287 (3): 833–843.

2.3 病理学诊断原则

标本类型	I 级推荐		II 级推荐	III 级推荐
	大体检查	镜下检查	免疫组织化学 / 分子病理检测	
活检 ^a (含内镜活检或 肿物穿刺活检)	组织大小和数目	明确病变性质和类型 肿瘤 / 非肿瘤 良性 / 恶性 组织学类型 组织学分级	用于鉴别诊断的免疫组化标记物检测 ¹ 错配修复 (mismatch repair, MMR) 蛋白表达 ^m	
腺瘤局部切除标本 ^{a, b} (套圈切除 / 内镜下黏膜切除术 / 内镜黏膜下剥离术)	肿瘤大小 有蒂 / 无蒂	腺瘤类型 上皮内瘤变级别 (高级别 / 低级别) 伴有浸润性癌时 ^c : 组织学类型 组织学分级 浸润深度 侧切缘和基底切缘 脉管侵犯	用于鉴别诊断的免疫组化标记物检测 ¹ MMR 蛋白表达 ^m	

病理学诊断原则（续表）

标本类型	I 级推荐		II 级推荐	III 级推荐
	大体检查	镜下检查	免疫组织化学 / 分子病理检测	
根治术标本 ^{a, d}	标本类型 肿瘤部位 肠段长度 肿瘤大体类型 肿瘤大小 肿瘤距离两侧切缘距离 有无穿孔 TME 标本系膜完整性 ^e 淋巴结检出数目、大小和分组 ^e	组织学类型 ^h 组织学分级 ⁱ 浸润深度 脉管侵犯 神经侵犯 两侧切缘 环周切缘 ^f 淋巴结转移数和总数 癌结节数目 TNM 分期 ^j 肿瘤退缩分级 (TRG) ^k MMR 蛋白表达 ^m	用于鉴别诊断的免疫组化标记物检测 ^l MSI ⁿ	
转移性结直肠癌手术 / 活检标本	同上	同上	RAS 和 BRAF 基因突变检测 ^{o, p, q}	

结直肠癌的诊断原则

【注释】

- a. 所有标本应及时固定（离体 30min 内固定最佳），使用新鲜的 3.7% 中性缓冲甲醛固定液，固定液的量应为组织的 10 倍，固定时间 8~48h。
- b. 标本应由内镜或手术医师充分展开，黏膜面向上，在标本边缘用大头针固定于软木板或泡沫板上钉板固定。应每隔 2~3mm 垂直于黏膜面切开全部取材。
- c. “腺瘤伴浸润性癌”是指腺瘤含有穿透黏膜肌层浸润到黏膜下层的腺癌。“腺瘤伴高级别上皮内瘤变”包括了腺瘤伴重度异形增生、原位癌和黏膜内癌。“高级别腺癌”、“肿瘤距离切缘小于 1mm”和“脉管侵犯”为预后不良因素^[4]。
- d. 根治术标本，通常沿肿瘤对侧剪开肠管后固定，建议钉板固定。
- e. 全直肠系膜切除术（total mesorectal excision, TME）的直肠癌标本，系膜完整性评估标准见附表 1^[2-3]。
- f. “环周切缘”是指没有腹膜覆盖的肠壁“基底”切缘，建议手术医生在环周切缘处涂色或加以标识。“环周切缘阳性”是指肿瘤距离切缘小于或等于 1mm^[4]。
- g. 淋巴结按淋巴引流方向进行取材并分组（肠旁、中间、中央），未经新辅助治疗的根治术标本，检出淋巴结总数原则上不少于 12 枚。若第一次未找到 12 枚淋巴结，建议复检。
- h. 结直肠癌组织学分型参考 WHO 消化系统肿瘤分类 2010 版^[5]，见附表 2。
- i. 组织学分级包括传统的 4 级分法和 WHO 分类的 2 级分法，详见附表 3。

- j. TNM 病理分期（pTNM）采用 AJCC/UICC 第 8 版^[6]，详细参见“2.4 结直肠癌的分期”。pTNM 前加前缀 m、r 和 y 分别代表多发性原发肿瘤、复发性肿瘤和治疗后肿瘤的 TNM 病理分期。
- k. 肿瘤退缩分级（TRG）的病理学评估依据残留肿瘤成分以及纤维化程度进行分析。推荐使用 AJCC 第 8 版 TRG 评分系统，见附表 4。
- l. 根据鉴别目标选取，结直肠腺癌典型的免疫表型为 CK7-/CK20+/CDX2+。
- m. 错配修复（MMR）蛋白的检测：免疫组织化学方法检测 4 个常见 MMR 蛋白（MLH₁、MSH₂、MSH₆ 和 PMS₂）的表达，阳性表达定位于细胞核。任何 1 个蛋白表达缺失为 dMMR（错配修复功能缺陷），所有 4 个蛋白表达均阳性为 pMMR（错配修复功能完整）。
- n. 微卫星不稳定（MSI）：建议采用美国国家癌症研究院（NCI）推荐的 5 个微卫星（MS）检测位点（BAT25、BAT26、D5S346、D2S123 和 D17S250）。判断标准为三级：所有 5 个位点均稳定为 MSS（微卫星稳定），1 个位点不稳定为 MSI-L（微卫星低度不稳定），2 个及 2 个以上位点不稳定为 MSI-H（微卫星高度不稳定）。MSI 多由 MMR 基因突变及功能缺失导致，也可以通过检测 MMR 蛋白缺失来反映 MSI 状态。一般而言，dMMR 相当于 MSI-H，pMMR 相当于 MSI-L 或 MSS。
- o. RAS 基因突变检测：检测位点包括 KRAS 和 NRAS 基因的第 2、3、4 号外显子。检测样本采用原发瘤或转移瘤标本均可。
- p. BRAF 基因突变检测：检测 BRAF V600E 突变。检测样本采用原发瘤或转移瘤标本均可。

q. 基因突变检测可采用 DNA 直接测序法或 ARMS 法。通量更高、速度更快的高通量测序技术（High-throughput sequencing）或称二代测序技术（“Next-generation” sequencing technology, NGS）也逐步运用于临床基因检测。使用获得认证的 NGS 技术平台和检测产品，经过严格的质量控制，执行规范的操作流程，才能确保检测结果的准确性。

附表 1 直肠系膜完整性的判定标准

完整性评价	直肠系膜	缺失	锥形	环周切缘
完整	完整系膜组织，光滑	深度不大于 5mm	无	光滑、规则
较完整	中等块系膜组织，不规则	深度大于 5mm，但未到达固有肌层	不明显	不规则
不完整	小块系膜组织	深达固有肌层	是	不规则

附表 2 结直肠癌 WHO 组织学分型

普通类型腺癌
特殊类型腺癌
筛状粉刺型腺癌
髓样癌
微乳头状癌
黏液腺癌
锯齿状腺癌
印戒细胞癌
少见类型癌
腺鳞癌
梭形细胞癌
鳞状细胞癌
未分化癌
其他特殊类型

附表 3 组织学分级与组织学分型的关系

分级方法		组织学分型
2 级分法	4 级分法	
低级别	1 级	高分化腺癌
	2 级	中分化腺癌
高级别	3 级	低分化腺癌，黏液腺癌，印戒细胞癌 未分化癌
	4 级	

附表 4 TRG 评分

肿瘤退缩评级	注释
0 (完全退缩)	镜下无可见的肿瘤细胞*
1 (接近完全退缩)	镜下仅见单个或小灶肿瘤细胞*
2 (部分退缩)	有明显退缩但残余肿瘤多于单个或小灶肿瘤细胞*
3 (退缩不良或无退缩)	残余肿瘤范围广泛，无明显退缩

注：TRG 评分仅限于原发肿瘤经放化疗后的病灶评估；

* 肿瘤细胞是指存活的细胞，不包括退变、坏死细胞；无细胞成分的黏液湖不能被评估为肿瘤残留。

参考文献

1. Cooper HS.Pathology of endoscopically removed malignant colorectal polyp.Curr Diagn Pathol, 2007, 13 (6): 423-437.
2. Benson AB, Venook AP, Bekaii-Saab T, et al.NCCN Clinical Practice Guidelines in Oncology: Rectal Cancer, Version 3.2015.
3. Parfitt JR, Driman DK.The total mesorectal excision specimen for rectal cancer: a review of its pathological assessment.J Clin Pathol, 2007, 60: 849-855.
4. Nagtegaal ID, Marijnen CA, Kranenbarg EK, et al.Pathology Review Committee; Cooperative Clinical Investigators.Circumferential margin involvement is still an important predictor of local recurrence in rectal carcinoma: not one millimeter but two millimeters is the limit.Am J Surg Pathol, 2002, 26 (3): 350-357.
5. Bosman FT, Carneiro F, Hruban RH, et al.WHO Classification of Tumours of the Digestive System, 4th Edition.Geneva, Switzerland: WHO Press, 2010, 137.
6. Amin MB, Edge SB, Greene FL, et al.AJCC Cancer Staging Manual (8th Edition) .Chicago: Springer, 2017.

2.4 分期

本指南采用 UICC/AJCC TNM 分期系统（2017 年第 8 版）^[1]，适用于原发于结肠和直肠的病理类型为腺癌、鳞状细胞癌、高级别神经内分泌癌的肿瘤。本分期系统不适用阑尾癌。

本分期系统的详细内容如下：

2.4.1 T、N、M 的定义

原发肿瘤（T）

- T_x 原发肿瘤无法评价
- T₀ 无原发肿瘤证据
- T_{is} 原位癌，黏膜内癌（肿瘤侵犯黏膜固有层但未突破黏膜肌层）
- T₁ 肿瘤侵犯黏膜下层（肿瘤突破黏膜肌层但未累及固有肌层）
- T₂ 肿瘤侵犯固有肌层
- T₃ 肿瘤穿透固有肌层到达结直肠旁组织
- T_{4a} 肿瘤穿透脏层腹膜（包括肉眼可见的肿瘤部位肠穿孔，以及肿瘤透过炎症区域持续浸润到达脏层腹膜表面）

T_{4b} 肿瘤直接侵犯或附着于邻近器官或结构

区域淋巴结（N）

N_x 区域淋巴结无法评价

N₀ 无区域淋巴结转移

N₁ 有 1~3 枚区域淋巴结转移（淋巴结中的肿瘤直径 $\geq 0.2\text{mm}$ ），或无区域淋巴结转移、但存在任意数目的肿瘤结节（TD, tumor deposit）

N_{1a} 有 1 枚区域淋巴结转移

N_{1b} 有 2~3 枚区域淋巴结转移

N_{1c} 无区域淋巴结转移，但浆膜下、肠系膜内、或无腹膜覆盖的结肠 / 直肠周围组织内有肿瘤结节

N₂ 有 4 枚以上区域淋巴结转移

N_{2a} 有 4~6 枚区域淋巴结转移

N_{2b} 有 ≥ 7 枚区域淋巴结转移

远处转移（M）

M_x 远处转移无法评价

M₀ 影像学检查无远处转移，即远隔部位和器官无转移肿瘤存在的证据（该分类不应该由病理医生来判定）

M₁ 存在一个或多个远隔部位、器官或腹膜的转移

M_{1a} 远处转移局限于单个远离部位或器官，无腹膜转移

M_{1b} 远处转移分布于两个及以上的远离部位或器官，无腹膜转移

M_{1c} 腹膜转移，伴或不伴其他部位或器官转移

2.4.2 解剖分期 / 预后组别

当 T 为…	且 N 为…	且 M 为…	则期别为…
T _{is}	N ₀	M ₀	0
T ₁ , T ₂	N ₀	M ₀	I
T ₃	N ₀	M ₀	II A
T _{4a}	N ₀	M ₀	II B
T _{4b}	N ₀	M ₀	II C
T ₁ -T ₂	N ₁ /N _{1c}	M ₀	III A

解剖分期 / 预后组别 (续表)

当 T 为…	且 N 为…	且 M 为…	则期别为…
T ₁	N _{2a}	M ₀	Ⅲ A
T ₃ -T _{4a}	N ₁ /N _{1c}	M ₀	Ⅲ B
T ₂ -T ₃	N _{2a}	M ₀	Ⅲ B
T ₁ -T ₂	N _{2b}	M ₀	Ⅲ B
T _{4a}	N _{2a}	M ₀	Ⅲ C
T ₃ -T _{4a}	N _{2b}	M ₀	Ⅲ C
T _{4b}	N ₁ -N ₂	M ₀	Ⅲ C
任何 T	任何 N	M _{1a}	Ⅳ A
任何 T	任何 N	M _{1b}	Ⅳ B
任何 T	任何 N	M _{1c}	Ⅳ C

2.4.3 说明

T_{is}: 包括肿瘤细胞局限于腺体基底膜(上皮内)或黏膜固有层(黏膜内), 未穿过黏膜肌层到达黏膜下层。

T_{4b}: T_{4b}的直接侵犯包括穿透浆膜侵犯其他肠段, 并得到镜下诊断的证实(如盲肠癌侵犯乙状结肠), 或者位于腹膜后或腹膜下肠管的肿瘤, 穿破肠壁固有肌层后直接侵犯其他的脏器或结构, 例如降结肠后壁的肿瘤侵犯左肾或侧腹壁, 或者中下段直肠癌侵犯前列腺、精囊腺、宫颈或阴道。肉眼观察到肿瘤与邻近器官或结构粘连分期为 cT_{4b}, 若显微镜下该粘连处未见肿瘤存在则分期为 pT₃。

TD: 淋巴结有转移时, 肿瘤种植的结节数目不纳入淋巴结计数, 单独列出。

V 和 L 亚分期: 用于表明是否存在血管和淋巴管浸润(LVI), 而PNI 则用以表示神经浸润。

前缀: cTNM 是临床分期, pTNM 是病理分期; 前缀 y 用于接受新辅助治疗后的肿瘤分期(如 ypTNM), 病理学完全缓解的患者分期为 ypT₀N₀cM₀, 可能类似于 0 期或 1 期。前缀 r 用于经治疗获得一段无瘤问期后复发的患者(rTNM)。

参考文献

1. Amin MB, Edge SB, Greene FL, et al. AJCC Cancer Staging Manual (8th Edition). Chicago: Springer, 20

3 结肠癌的治疗原则

3.1 非转移性结肠癌的治疗

3.1.1 可切除结肠癌的治疗

3.1.1.1 内镜治疗

3.1.1.1.1 内镜治疗策略

结肠腺瘤或部分 T₁ 期结肠腺癌可采用内镜下治疗。

分期	分层	I 级推荐	II 级推荐	III 级推荐
腺瘤及 T ₁ N ₀ 期结肠癌 ^{a, b, c, d}	直径为 5~20mm 的带蒂息肉或无梗息肉	圈套切除术 ^a	EMR	
	1. 5~20mm 的平坦病变 2. >10mm 的广基病变怀疑为绒毛状腺瘤或广基锯齿状腺瘤 / 息肉 3. 可疑高级别上皮内瘤变 ≤ 20mm, 预计可完整切除	EMR	ESD	

结肠腺瘤或部分 T₁ 期结肠腺瘤可采用内镜下治疗（续表）

分期	分层	I 级推荐	II 级推荐	III 级推荐
腺瘤及 T ₁ N ₀ 期结肠癌 ^{a, b, c, d}	>20mm 黏膜或黏膜下腺瘤 ^[2]	PEMR ^e	ESD	
	①部分 T ₁ 期（SM <1 mm）结肠癌； ②≥ 20mm 的横向扩散肿瘤；③结肠息肉伴纤维化 ^[4-6] ，≥ 25mm 的绒毛状腺瘤	ESD	手术治疗 ^f	

注：内镜下黏膜切除术（endoscopic mucosal resection, EMR）；内镜下黏膜下切除术（endoscopic submucosal dissection, ESD）；分步内镜下黏膜切除术（piecemeal endoscopic mucosal resection, PEMR）

【注释】

- 所有无蒂息肉或怀疑癌变的息肉，均建议在明确病理后再决定是否镜下切除。各种特殊内镜检查方法有助于判断息肉的良恶性。
- T₁ 期癌伴区域淋巴结转移的风险大约 15%，镜下局部切除是无法明确淋巴结状态；在 T₁（SM）癌内镜治疗后，不仅局部行结肠镜检查，同时需检测肿瘤标志物癌胚抗原（CEA）、腹部超声、胸部和腹部 CT^[1]。
- 确定治愈性内镜下切除 T₁ 结直肠癌组织学标准：①黏膜下浸润小于 1mm 的病变；②缺乏淋巴

血管侵犯的情况；③肿瘤分化好；④无肿瘤萌芽；⑤肿瘤距切缘 $\geq 1\text{mm}$ ^[2-3]。

- d. 当切缘无法判断阴性还是阳性时，建议在3~6个月之内复查内镜。如果切缘阴性可以在内镜治疗后1年内复查^[4-5]。
- e. 较大的病变可能需要分步内镜下黏膜切除术（PEMR），但PEMR局部复发率较高，需加强监测^[6]。
- f. 参见“3.1.1.2 手术治疗”部分。

参考文献

1. Tanaka S, Kashida H, Saito Y, et al. JGES guidelines for colorectal endoscopic submucosal dissection/endoscopic mucosal resection. *Digestive Endoscopy*, 2015, 27 (4): 417-434.
2. Fujiya M, Tanaka K, Dokoshi T, et al. Efficacy and adverse events of EMR and endoscopic submucosal dissection for the treatment of colon neoplasms: a meta-analysis of studies comparing EMR and endoscopic submucosal dissection. *Gastrointest Endosc*, 2015, 81 (3): 583-595.
3. Watanabe T, Muro K, Ajioka Y, et al. Japanese Society for Cancer of the Colon and Rectum (JSCCR) guidelines 2016 for the treatment of colorectal cancer. *Int J Clin Oncol*, 2017.
4. De Ceglie A, Hassan C, Mangiavillano B, et al. Endoscopic mucosal resection and endoscopic submucosal dissection for colorectal lesions: A systematic review. *Critical Reviews in Oncology/*

- Hematology, 2016, 104: 138–155.
5. Ferlitsch M, Moss A, Hassan C, et al. Colorectal polypectomy and endoscopic mucosal resection (EMR): European Society of Gastrointestinal Endoscopy (ESGE) Clinical Guideline. *Endoscopy*, 2017, 49 (3): 270–297.
 6. Ribeiro MS, Wallace MB. Endoscopic Treatment of Early Cancer of the Colon. *Gastroenterol Hepatol (NY)*, 2015, 11 (7): 445–452.

3.1.1.1.2 息肉镜下切除术后的处理策略

病理分期 ^a	分层	I级推荐	II级推荐	III级推荐
高级别上皮内瘤变	无	观察		
pT ₁ N ₀ M ₀ 带蒂息肉伴癌浸润	预后良好 ^b	观察		
pT ₁ N ₀ M ₀ 广基息肉伴癌浸润		观察 ^d	结肠切除术 + 区域淋巴结清扫 ^f	
pT ₁ N ₀ M ₀ 带蒂或广基息肉伴癌浸润	预后不良 ^e	结肠切除术 + 区域淋巴结清扫术 ^{e, f}		观察 ^d

【注释】

- a. 详见“2.3 结直肠癌病理学诊断原则”。
- b. 具备以下全部因素^[1]：标本完整切除，切缘阴性，且组织学特征良好（包括 1 或 2 级分化，无血管、淋巴管浸润）。
- c. 具备以下因素之一^[1]：标本破碎，切缘未能评估或阳性（距切缘 1mm 内存在肿瘤或电刀切缘可见肿瘤细胞^[1-3]），具有预后不良的组织学特征（包括 3/4 级分化，血管 / 淋巴管浸润）。
- d. 需告知患者：广基癌性息肉发生不良预后事件的比率会显著增加，包括疾病复发、病死率和血源性播散，主要与内镜下切除后切缘阳性有较大关系^[4-7]。
- e. 预后不良者建议行结肠切除和区域淋巴清扫^[1, 8-9]。
- f. 所有的局部切除术或结肠切除术均可选择传统开腹手术或腹腔镜、机器人手术，取决于当地的技术和设备可获得性。

参考文献

1. Cooper HS, Deppisch LM, Gourley WK, et al. Endoscopically removed malignant colorectal polyps: clinicopathologic correlations. *Gastroenterology*, 1995, 108: 1657-1665.
2. Seitz U, Bohnacker S, Seewald S, et al. Is endoscopic polypectomy an adequate therapy for malignant

- colorectal adenomas ? Presentation of 114 patients and review of the literature.*Dis Colon Rectum*, 2004, 47: 1789–1796.
3. Volk EE, Goldblum JR, Petras RE, et al. Management and outcome of patients with invasive carcinoma arising in colorectal polyps. *Gastroenterology*, 1995, 109: 1801–1807.
 4. Markowitz AJ, Winawer SJ. Management of colorectal polyps. *CA Cancer J Clin*, 1997, 47: 93–112.
 5. Yoshii S, Nojima M, Nosho K, et al. Factors associated with risk for colorectal cancer recurrence after endoscopic resection of T1 tumors. *Clin Gastroenterol Hepato*, 2014, 12: 292–302 e293.
 6. Cooper HS. Surgical pathology of endoscopically removed malignant polyps of the colon and rectum. *Am J Surg Pathol*, 1983, 7: 613–623.
 7. Hassan C, Zullo A, Risio M, et al. Histologic risk factors and clinical outcome in colorectal malignant polyp: a pooled-data analysis. *Dis Colon Rectum*, 2005, 48: 1588–1596.
 8. Cranley JP, Petras RE, Carey WD, et al. When is endoscopic polypectomy adequate therapy for colonic polyps containing invasive carcinoma ? *Gastroenterology*, 1986, 91: 419–427.
 9. Haggitt RC, Glotzbach RE, Soffer EE, Wruble LD. Prognostic factors in colorectal carcinomas arising in adenomas: implications for lesions removed by endoscopic polypectomy. *Gastroenterology*, 1985, 89: 328–336.

3.1.1.2 手术治疗

临床分期	分层	I 级推荐	II 级推荐	III 级推荐
cT ₁₋₄ , N ₀₋₂ M ₀ I - III 期	无需急诊处理的 症状	结肠切除术 + 区 域淋巴结清扫术 ^a		
cT ₁₋₄ , N ₀₋₂ M ₀ I - III 期, 伴需 急诊处理的症状	肠梗阻	手术 ^{b, c}	支架植入, II 期根治性 手术 ^d	
	穿孔	手术 ^e		
	出血	结肠切除术 ± 区 域淋巴结清扫术	内镜下或介入栓塞止血 择期根治性手术	

【注释】

- 根治性手术方式是结肠切除加区域淋巴结整块清扫^[1-2]。肿瘤血管起始部的根部淋巴结及清扫范围外的可疑转移淋巴结也应切除或活检。只有完全切除的手术才能认为是根治性的^[3-4]。
- 可选的手术方式包括：I 期切除吻合，或 I 期切除吻合 + 近端保护性造口，或 I 期肿瘤切除近端造口远端闭合，或造瘘术后 II 期切除。

- c. 梗阻者不建议腹腔镜手术。
- d. 肠道支架通常适用于远端结肠的病灶，并且放置后能使近端结肠减压，从而择期结肠切除时能一期吻合的病例^[5]。
- e. 视腹腔污染程度选择，手术方式同 b，充分冲洗引流。

参考文献

1. Cohen AM. Surgical considerations in patients with cancer of the colon and rectum. *Semin Oncol*, 1991, 18: 381–387.
2. West NP, Hohenberger W, Weber K, et al. Complete mesocolic excision with central vascular ligation produces an oncologically superior specimen compared with standard surgery for carcinoma of the colon. *J Clin Oncol*, 2010, 28: 272–278.
3. Amin MB, Edge SB, Greene, FL, et al. *AJCC Cancer Staging Manual* (8th edition). Chicago: Springer, 2017
4. Berger AC, Sigurdson ER, LeVoyer T, et al. Colon cancer survival is associated with decreasing ratio of metastatic to examined lymph nodes. *J Clin Oncol*, 2005, 23: 8706–8712.
5. Huang X, Lv B, Zhang S, Meng L. Preoperative colonic stents versus emergency surgery for acute left-sided malignant colonic obstruction: a meta-analysis. *J Gastrointest Surg*, 2014, 18: 584–591.

3.1.1.3 术后辅助化疗

病理分期	分层	I 级推荐	II 级推荐	III 级推荐
I 期	T ₁₋₂ N ₀ M ₀	观察 (1A 类证据)		
II 期 ^{a, b, e, f, g, h}	低危 (T ₃ N ₀ M ₀ , dMMR)	观察 (1A 类证据)		
	普危 (T ₃ N ₀ M ₀ , pMMR 且 无高危因素)	单药氟尿嘧啶 化疗 ^e (1A 类证据)	观察	
	高危 (T ₃ N ₀ M ₀ /pMMR 伴高 危因素, 或 T ₄ N ₀ M ₀)	联合方案化疗 ^d (1A 类证据)	单药氟尿嘧啶化疗 (限 pMMR 患者) (1B 类证据)	观察 (3 类证据)
III 期 ^{g, h}	T _{任何} N ₄ M ₀	联合方案化疗 ^d (1A 类证据)	单药氟尿嘧啶化疗 ^e (1B 类证据)	

【注释】

- a. II期患者：高危因素^[1]包括：T₄、组织学分化差（3/4级，不包括MSI-H者）、脉管浸润、神经浸润、术前肠梗阻或肿瘤部位穿孔、切缘阳性或情况不明、切缘安全距离不足、送检淋巴结不足12枚。低危因素指MSI-H（微卫星高度不稳定性）或dMMR（错配修复功能缺失）。普危因素指既没有高危因素也没有低危因素者。
- b. 根据MOSAIC试验及使用奥沙利铂后可能的远期后遗症，FOLFOX方案不适合用于无高危因素的II期患者辅助治疗^[2]。
- c. 推荐的单药氟尿嘧啶方案包括：口服卡培他滨（首选），5-FU/LV持续静脉输注双周方案。
- d. 推荐的联合化疗方案包括：CapeOx（又称XELOX）和mFOLFOX₆。
- e. 所有II期患者均应进行错配修复蛋白（MMR）检测，详细信息参见“2.3 病理学诊断原则”。dMMR或MSI-H的II期患者可能预后较好，且不会从单药5-FU的辅助化疗中获益^[3]。
- f. 辅助化疗的具体方案需要综合考虑年龄、身体状况、合并基础疾病等；尚无证据显示增加奥沙利铂至5-FU/LV可以使70岁或以上的患者受益^[2]。
- g. 术后身体恢复后应尽快开始辅助化疗，一般在术后3周左右开始，不应迟于术后2个月。辅助化疗总疗程一共为6个月。基于IDEA研究结果^[4]，III期的低危患者（T₁₋₃N₁）可考虑3个月的CapeOX方案辅助化疗。

- h. 除临床试验外，不推荐在辅助化疗中使用如下药物：伊立替康、替吉奥、TAS-102、所有的靶向药物（包括贝伐珠单抗、西妥昔单抗、帕尼单抗、阿柏西普、瑞戈非尼、呋喹替尼等）和所有的免疫检查点抑制剂（pembrolizumab 和 nivolumab 等）。

参考文献

1. Colon Cancer, Version 2, 2016.Clinical Practice Guidelines in Oncology (NCCN Guidelines®).www.nccn.org.
2. Tournigand C, André T, Bonnetain F, et al.Adjuvant therapy with fluorouracil and oxaliplatin in stage II and elderly (between ages 70 and 75 years) with colon cancer: a subgroup analyses of the Multicenter International Study of Oxaliplatin, Fluorouracil, and Leucovorin in the Adjuvant Treatment of Colon Cancer trial.J Clin Oncol, 2012, published online ahead of print on August 20, 2012.
3. Sargent DJ, Marsoni S, Monges G, et al.Defective mismatch repair as a predictive marker for lack of efficacy of fluorouracil based adjuvant therapy in colon cancer.J Clin Oncol, 2010, 28: 3219-3226.
4. Grothey A, Sobrero AF, Shields AF, et al.Duration of adjuvant chemotherapy for stage III colon cancer.N Engl J Med, 2018, 378: 1177-1188.

3.1.1.4 附：常用的结肠癌术后辅助化疗方案

氟尿嘧啶为基础的单药方案：

卡培他滨

卡培他滨每次 $1250\text{mg}/\text{m}^2$ ，每日 2 次，口服，第 1~14 天

每 3 周重复，共 24 周

简化的双周 5-FU 输注 /LV 方案 (sLV5FU2)

LV $400\text{mg}/\text{m}^2$ 静脉滴注 2h，第 1 天

随后 5-FU $400\text{mg}/\text{m}^2$ 静脉推注，然后 $1200\text{mg}/(\text{m}^2 \cdot \text{d}) \times 2\text{d}$ ，持续静脉输注（总量 $2400\text{mg}/\text{m}^2$ ，输注 46~48h）

每 2 周重复，共 24 周

联合化疗方案：

CapeOx（又称 XELOX）

奥沙利铂 $130\text{mg}/\text{m}^2$ ，静脉输注 2h，第 1 天

卡培他滨每次 $1000\text{mg}/\text{m}^2$ ，每日 2 次，第 1~14 天

每 3 周重复，共 24 周

mFOLFOX6

奥沙利铂 85mg/m² 静脉输注 2h, 第 1 天

LV 400mg/m² 静脉输注 2h, 第 1 天

5-FU 400mg/m² 静脉推注, 第 1 天, 然后 1200mg/(m²·d) × 2d, 持续静脉输注
(总量 2400mg/m², 输注 46~48h)

每 2 周重复, 共 24 周

3.1.2 不可切除结肠癌的治疗

部分 T_{4b}, M₀ 的患者即使采用联合脏器切除也无法达到根治的目的, 建议参考下表进行治疗。

分期	分层	I 级推荐	II 级推荐	III 级推荐
T _{4b} , M ₀	无症状原发灶潜在可切除	转化治疗 ^{a, b, c}	同步放化疗 ^d	姑息性化疗 内镜下支架置入 ^e 或 姑息性手术治疗
T _{4b} , M ₀	无症状原发灶不可切除	姑息性化疗 +/- 肠造瘘术	同步放化疗 最佳支持治疗	内镜下支架置入 ^e 肠吻合短路手术

分期	分层	I 级推荐	II 级推荐	III 级推荐
T _{4b} , M ₀	有症状原发灶潜在可切除	局部外科 / 介入栓塞止血 / 内镜下治疗 + 转化治疗 ^{a, b, c}	局部外科 / 介入栓塞止血 / 内镜下治疗 + 转化治疗 ^{a, b, c}	最佳支持治疗
T _{4b} , M ₀	有症状原发灶不可切除	局部外科 / 介入栓塞止血治疗 + 姑息性化疗	局部外科 / 介入栓塞止血 / 内镜下治疗 + 姑息性化疗	最佳支持治疗

【注释】

- 对于初始不可切除的结肠癌，依据患者具体情况使用氟尿嘧啶类药物单药化疗或者联合奥沙利铂或者伊立替康化疗，甚或三药联合化疗^[1]。
- 多项晚期结直肠癌临床研究显示，化疗联合贝伐珠单抗或者西妥昔单抗可以改善患者的预后^[2-5]，但不推荐两种靶向药物联合使用^[6-7]。
- 对可能转化的病人要选择高反应率的化疗方案或化疗联合靶向治疗方案，患者应每 2 个月评估一次，如果联合贝伐珠单抗治疗，则最后一次治疗与手术间隔至少 6 周，术后 6~8 周再重新开始贝伐珠单抗治疗。

- d. 局部放疗对部分 T_{4b} 患者，如伴有局部侵犯的乙状结肠，可提高治疗的缓解率，增加转化性切除的概率^[8]。
- e. 对于有梗阻的 T_{4b} 结肠癌患者可通过内镜下支架植入^[9-10]或旁路手术解除梗阻。

参考文献

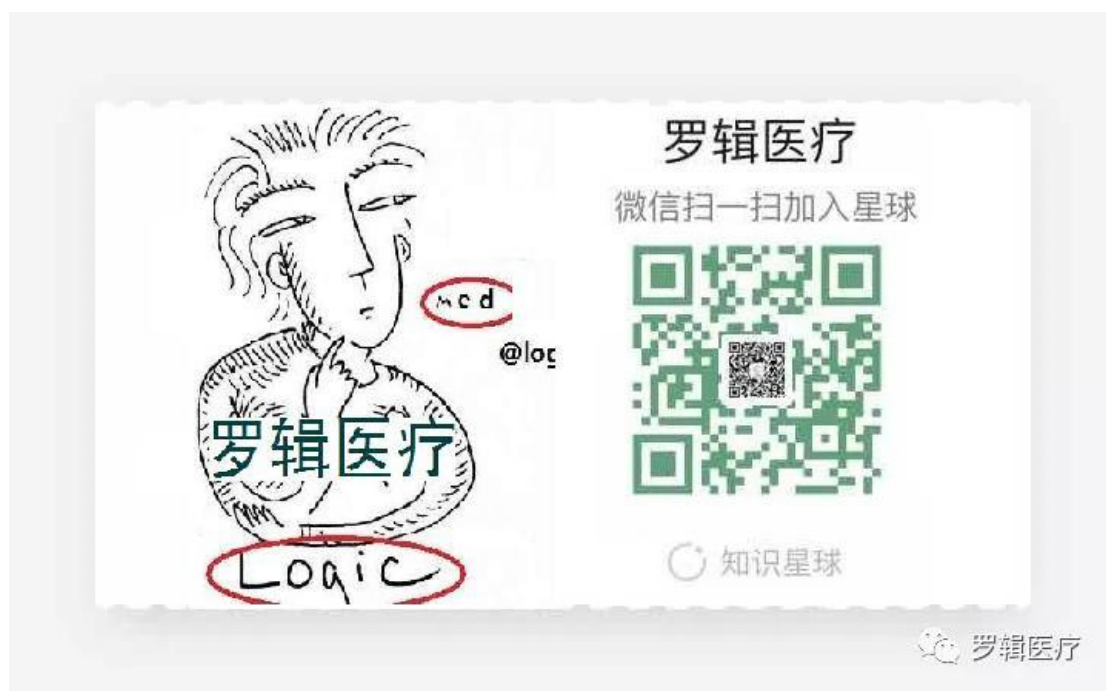1. Chibaudel B, C Tournigand, F Bonnetain, et al. Therapeutic strategy in unresectable metastatic colorectal cancer: an updated review. *Ther Adv Med Oncol*, 2015, 7 (3): 153-169.
2. Saltz LB, S Clarke, E Diaz-Rubio, et al. Bevacizumab in combination with oxaliplatin-based chemotherapy as first-line therapy in metastatic colorectal cancer: a randomized phase III study. *J Clin Oncol*, 2008, 26 (12): 2013-2019.
3. Loupakis F, C Cremolini, G Masi, et al. Initial therapy with FOLFOXIRI and bevacizumab for metastatic colorectal cancer. *N Engl J Med*, 2014, 371 (17): 1609-1618.
4. Tebbutt NC, K Wilson, VJ GebSKI, et al. Capecitabine, bevacizumab, and mitomycin in first-line treatment of metastatic colorectal cancer: results of the Australasian Gastrointestinal Trials Group Randomized Phase III MAX Study. *J Clin Oncol*, 2010, 28 (19): 3191-3198.
5. Kabbinavar FF, Schulz J, McCleod M, et al. Addition of bevacizumab to bolus fluorouracil and leucovorin

- in first-line metastatic colorectal cancer: results of a randomized phase II trial. *J Clin Oncol*, 2005, 23 (16): 3697–3705.
6. Hecht J R, Mitchell E, Chidiac T, et al. A randomized phase III B trial of chemotherapy, bevacizumab, and panitumumab compared with chemotherapy and bevacizumab alone for metastatic colorectal cancer. *J Clin Oncol*, 2009, 27 (5): 672–680.
 7. Tol J, Koopman M, Cats A, et al. Chemotherapy, bevacizumab, and cetuximab in metastatic colorectal cancer. *N Engl J Med*, 2009, 360 (6): 563–572.
 8. Qiu B, Ding PR, Cai L, et al. Outcomes of preoperative chemoradiotherapy followed by surgery in patients with unresectable locally advanced sigmoid colon cancer. *Chin J Cancer*, 2016, 35 (1): 65.
 9. Lee J M, Byeon J S. Colorectal Stents: Current Status. *Clin Endosc*, 2015, 48 (3): 194–200.
 10. Cetinkaya E, Dogrul AB, Tirnaksiz MB. Role of self expandable stents in management of colorectal cancers. *World J Gastrointest Oncol*, 2016, 8 (1): 113–120.

罗辑君继罗辑医疗开通的第二个公众号：【医健趋势 logicmedplus】，欢迎！



下方为后台粉丝平台搭建的会员区（罗辑医疗知识星球），欢迎扫码加入！



3.2 转移性结肠癌治疗原则

3.2.1 同时性转移性结肠癌

3.2.1.1 初始可切除转移性结肠癌的治疗^{a, b}:

分期	风险分层	I 级推荐	II 级推荐	III 级推荐
无症状可切除的同时性仅有肝转移	低 (CRS 0~2分) ^c	同期或分期 ^e 行结肠切除术及转移灶切除+术后辅助化疗	新辅助化疗 ^d +结肠切除术+同期或分期 ^e 切除/射频等局部治疗手段 ^f 治疗转移灶+术后辅助化疗; 结肠切除术+新辅助化疗 ^d +转移灶切除/射频等局部治疗 ^f +术后辅助化疗	同期或分期 ^e 行结肠切除术及转移灶切除+术后观察;

初始可切除转移性结肠癌治疗（续表）

分期	风险分层	I 级推荐	II 级推荐	III 级推荐
无症状可切除的同时性仅有肝转移	高（CRS 3~5分） ^e	新辅助化疗 ^d + 结肠切除术+ 同期或分期 ^e 切除/ 射频等局部治疗手段 ^f 治疗转移灶+ 术后辅助化疗	结肠切除术+ 新辅助化疗 ^d + 转移灶切除/ 射频等局部治疗 ^f + 术后辅助化疗；同期或分期 ^e 行结肠切除术及转移灶切除 ^d / 射频等局部治疗 ^f + 术后辅助化疗	
原发灶有症状（梗阻、出血、穿孔等）的同时性仅有肝转移	低（CRS 0~2分） ^e	结肠切除术+ 同期或分期 ^e 行转移灶切除+ 术后辅助化疗	结肠切除术+ 新辅助化疗 ^d + 转移灶切除/ 射频等局部治疗 ^f + 术后辅助化疗；原发灶症状解除后新辅助化疗 ^d + 结肠切除术+ 同期或分期 ^e 切除/ 射频等局部治疗手段 ^f 治疗转移灶+ 术后辅助化疗	同期或分期 ^e 行结肠切除术及转移灶切除/ 射频等局部治疗 ^f + 术后观察

初始可切除转移性结肠癌治疗（续表）

分期	风险分层	I 级推荐	II 级推荐	III 级推荐
原发灶有症状（梗阻、出血、穿孔等）的同时性仅有肝转移	高（CRS 3~5 分） ^e	结肠切除术 + 新辅助化疗 ^d + 转移灶切除 / 射频等局部治疗 ^f + 术后辅助化疗	同期或分期 ^e 行结肠切除术及转移灶切除 + 术后辅助化疗； 原发灶症状解除后新辅助化疗 ^d + 结肠切除术 + 同期或分期 ^e 切除 / 射频等局部治疗手段 ^f 治疗转移灶 + 术后辅助化疗	

【注释】

- 可切除的转移性结肠癌，外科手术切除是潜在根治的治疗方法。技术要求：足够的残留肝脏体积，切缘达到 R₀ 切除^[1]。局限性肺转移预后相对较好，但综合治疗的研究数据相对有限，建议在多学科讨论下参照肝转移患者的治疗原则。
- 如肝脏转移灶数目大于 5 个请参见初始不可切除结肠癌部分。

- c. 复发风险评分（CRS）的五个参数：原发肿瘤淋巴结阳性，同时性转移或异时性转移距离原发灶手术时间 <12 个月，肝转移肿瘤数目 >1 个，术前 CEA 水平 >200ng/ml 和转移肿瘤最大直径 >5cm，每个项目为 1 分。0~2 分为 CRS 评分低，3~5 分为 CRS 评分高。CRS 评分越高，术后复发风险越大，围手术期化疗越有获益^[2-3]。
- d. 新辅助化疗可减小术前肿瘤的体积及降低体内微小转移的发生，可提高手术根治性切除率^[4]。为了限制药物性肝损害发生，新辅助化疗的疗程一般限于 2~3 个月。新辅助化疗方案首选推荐奥沙利铂为基础的方案（FOLFOX/CapeOx），但根据个体情况也可选择伊立替康为基础的方案（FOLFIRI）。
- e. 对于同时性转移性结肠癌的原发灶和转移灶手术切除顺序，包括同期或分期手术，主要取决于患者身体状况和对手术耐受性和安全性的综合评估。而分期手术又分原发灶优先还是转移灶优先，取决于影响患者生存和生活质量的主要因素，如转移灶是主要影响因素可先行转移灶切除术，再行原发灶切除术^[4]。
- f. 局部治疗手段包括：射频消融（RFA）、微波消融、立体定向放疗（SBRT）等。

参考文献

1. Hamady Z Z, Cameron I C, Wyatt J, et al. Resection margin in patients undergoing hepatectomy for colorectal liver metastasis: a critical appraisal of the 1cm rule. *Eur J Surg Oncol*, 2006, 32 (5): 557–563.
2. Fong Y, Fortner J, Sun R L, et al. Clinical score for predicting recurrence after hepatic resection for metastatic colorectal cancer: analysis of 1001 consecutive cases. *Ann Surg*, 1999, 230 (3): 309–321.
3. Ayez N, van der Stok E P, Grunhagen D J, et al. The use of neo–adjuvant chemotherapy in patients with resectable colorectal liver metastases: Clinical risk score as possible discriminator. *Eur J Surg Oncol*, 2015, 41 (7): 859–867.
4. Cutsem E V, Cervantes A, Adam R, et al. ESMO consensus guidelines for the management of patients with metastatic colorectal cancer. *Ann Oncol*, 2016, 27 (8): 1386–1422.

3.2.1.2 初始不可切除转移性结肠癌的治疗

分层	I 级推荐	II 级推荐	III 级推荐
原发灶存在出血、穿孔症状	切除原发病灶，继而全身系统治疗	切除原发灶，针对转移灶以减症为目的的局部治疗	
原发灶存在梗阻	局部解除梗阻（结肠支架置入 / 结肠造瘘 / 原发灶切除），继而全身系统治疗	局部解除梗阻后，全身系统治疗后适当时机切除原发灶	局部解除梗阻后，继而转移灶以减症为目的的局部治疗
原发灶无症状	全身系统治疗，治疗后评估可否进行局部治疗（原发灶及转移灶）	切除原发病灶，继而全身系统治疗	切除原发灶，继而转移灶以减症为目的的局部治疗

对于所有拟接受全身系统治疗的初始不可切除转移性结肠癌患者可根据转移灶是否有潜在根治性切除可能分为：潜在可切除组和姑息治疗组。该类患者尤其应在 MDT 团队指导下进行全程管理和治疗。

潜在可切除组治疗^{a, b, c}:

分层	分层	I 级推荐	II 级推荐	III 级推荐
适合强烈治疗 (RAS 和 BRAF 均野生型)	原发灶位于左侧结肠 ^d	FOLFOX/FOLFIRI ± 西妥昔单抗 ^d (2A 类证据)	FOLFOX/CapeOx/ FOLFIRI ± 贝伐珠单抗 (2A 类证据); FOLFOXIRI ± 贝伐珠单抗 (2A 类证据)	其他局部治疗 (2B 类证据)
	原发灶位于右侧结肠 ^d	FOLFOX/CapeOx/FOLFIRI ± 贝伐珠单抗 (2A 类证据); FOLFOXIRI ± 贝伐珠单抗 (2A 类证据)	FOLFOX/FOLFIRI ± 西妥昔单抗 ^d (2B 类证据)	
适合强烈治疗 (RAS 或 BRAF 突变型)	无	FOLFOX/CapeOx/FOLFIRI ± 贝伐珠单抗 (2A 类证据); FOLFOXIRI ± 贝伐珠单抗 (2A 类证据)		其他局部治疗 (2B 类证据)

姑息治疗组一线方案^c:

分层	分层	I 级推荐	II 级推荐	III 级推荐
适合强烈治疗 (RAS 和 BRAF 均 野生型)	原发灶位于 左侧结肠 ^d	FOLFOX/FOLFIRI ± 西妥昔单抗 ^{d, e} (1A 类证据)	FOLFOX/CapeOx/FOLFIRI+ 贝伐珠单抗 (1A 类证据); FOLFOXIRI ± 贝伐珠单抗 (1B 类证据)	
	原发灶位于 右侧结肠 ^d	FOLFOX/CapeOx/ FOLFIRI ± 贝伐珠单抗 (1A 类证据)	FOLFOXIRI ± 贝伐珠单抗 (1B 类证据); FOLFOX/FOLFIRI ± 西妥昔单抗 ^{d, e} (贝伐珠单抗有禁忌者) (2A 类证据)	
不适合 强烈治 疗(RAS 和BRAF 均野生 型)	无	氟尿嘧啶类单药 ± 贝伐珠单抗 (1A 类 证据)	西妥昔单抗单药 ^{d, e} (左半结肠 ^d)(2B 类证据); 减量的两药化疗 (FOLFOX/FOLFIRI) ± 西妥昔单抗 ^{d, e} (2B 类证据); 减量的两药化疗 (FOLFOX/CapeOx/ FOLFIRI) ± 贝伐珠单抗 (2B 类证据); 免疫检查点抑制剂 (PD-1 单抗) (MSI-H 或 dMMR) (2A 类证据) ¹	其他局 部治疗 (3 类证 据)

姑息治疗组一线方案（续表）

分层	分层	I 级推荐	II 级推荐	III 级推荐
适合强烈治疗（RAS 或 BRAF 突变型）	无	FOLFOX/CapeOx/ FOLFIRI ± 贝伐珠单抗 （1A 类证据）	FOLFOXIRI ± 贝伐珠单抗（1B 类证据）	
不适合强烈治疗（RAS 或 BRAF 突变型）	无	氟尿嘧啶类单药 ± 贝伐珠单抗（1A 类 证据）	减量的两药化疗（FOLFOX/CapeOx/ FOLFIRI）± 贝伐珠单抗（2B 类证据）； 免疫检查点抑制剂（PD-1 单抗） （MSI-H 或 dMMR）（2A 类证据） ¹	其他局部治疗 （3 类证 据）

姑息治疗组二线方案：

分层	I 级推荐	II 级推荐	III 级推荐
一线接受奥沙利铂治疗（RAS 和 BRAF 均野生型）	FOLFIRI ± 靶向药物（西妥昔单抗 ^f 或贝伐珠单抗 ^f ）（2A 类证据）	伊立替康 ± 西妥昔单抗 ^f （2A 类证据）； 伊立替康 + 雷替曲塞（氟尿嘧啶类不耐受）（2A 类证据）； 伊立替康 + 卡培他滨 ± 贝伐珠单抗 ⁱ （1B 类证据）； 免疫检查点抑制剂（PD-1 单抗）（MSI-H 或 dMMR）（2A 类证据） ¹	其他局部治疗（3 类证据）
一线接受伊立替康治疗（RAS 和 BRAF 均野生型）	FOLFOX ± 靶向药物（西妥昔单抗 ^f 或贝伐珠单抗 ^f ）（2A 类证据）； CapeOx ± 贝伐珠单抗 ^f （1A 类证据）	伊立替康 + 西妥昔单抗 ^f （2A 类证据）； 奥沙利铂 + 雷替曲塞（氟尿嘧啶类不耐受）（2A 类证据）； 免疫检查点抑制剂（PD-1 单抗）（MSI-H 或 dMMR）（2A 类证据） ¹	其他局部治疗（3 类证据）
一线接受奥沙利铂治疗（RAS 或 BRAF 突变型）	FOLFIRI ± 贝伐珠单抗 ^f （1A 类证据）	伊立替康 ± 贝伐珠单抗 ^f （2A 类证据）； 伊立替康 + 雷替曲塞（氟尿嘧啶类不耐受）（2A 类证据）； 伊立替康 + 卡培他滨 ± 贝伐珠单抗 ⁱ （1B 类证据）； 免疫检查点抑制剂（PD-1 单抗）（MSI-H 或 dMMR）（2A 类证据） ¹	其他局部治疗（3 类证据）； 伊立替康 + 西妥昔单抗 + 维莫非尼（RAS 野生/BRAF V600E 突变）（2B 类证据） ^m

姑息治疗组二线方案（续表）

分层	I 级推荐	II 级推荐	III 级推荐
一线接受伊立替康治疗（RAS 或 BRAF 突变型）	FOLFOX/CapeOx ± 贝伐珠单抗 ^f （1A 类证据）	奥沙利铂 + 雷替曲塞（氟尿嘧啶类不耐受）（2A 类证据）	其他局部治疗（3 类证据）
一线未接受伊立替康或奥沙利铂治疗	FOLFOX/FOLFIRI ± 靶向药物（西妥昔单抗 ^{f, g} 或 贝伐珠单抗 ^f ）（2A 类证据）； CapeOx ± 贝伐珠单抗 ^f （2A 类证据）	伊立替康 ± 靶向药物（西妥昔单抗 ^{f, g} 或 贝伐珠单抗 ^f ）（2A 类证据）； 奥沙利铂或伊立替康 + 雷替曲塞（氟尿嘧啶类不耐受）（2A 类证据） 伊立替康 + 卡培他滨 ± 贝伐珠单抗 ⁱ （1B 类证据）； 免疫检查点抑制剂（PD-1 单抗）（MSI-H 或 dMMR）（2A 类证据） ^l	其他局部治疗（3 类证据）； 伊立替康 + 西妥昔单抗 + 维莫非尼（RAS 野生/BRAF V600E 突变）（2B 类证据） ^m

姑息治疗组三线方案：

分层	I 级推荐	II 级推荐	III 级推荐
已接受过奥沙利铂和伊立替康治疗（RAS 和 BRAF 均野生型）	西妥昔单抗 ± 伊立替康（之前未行西妥昔单抗治疗）（1A 类证据）； 瑞戈非尼 ^h （1A 类证据）； 呋喹替尼 ^k （1A 类证据）	临床研究 ^j ； 免疫检查点抑制剂（PD-1 单抗）（MSI-H 或 dMMR）（2A 类证据） ^l	雷替曲塞（既往未接受此治疗）（3 类证据）； 最佳支持治疗； 其他局部治疗（3 类证据）
已接受过奥沙利铂和伊立替康治疗（RAS 或 BRAF 突变型）	瑞戈非尼 ^h （1A 类证据）； 呋喹替尼 ^k （1A 类证据）	临床研究 ^j ； 免疫检查点抑制剂（PD-1 单抗）（MSI-H 或 dMMR）（2A 类证据） ^l	雷替曲塞（既往未接受此治疗）（3 类证据）； 最佳支持治疗； 其他局部治疗（3 类证据）； 伊立替康+西妥昔单抗+维莫非尼（RAS 野生 / BRAF V600E 突变）（2B 类证据） ^m

【注释】

- a. 对于潜在可切除的患者：应选用 5-FU/LV（或卡培他滨）联合奥沙利铂或伊立替康的方案^[1, 2]加分子靶向治疗，或高选择性患者可谨慎使用强力的 FOLFOXIRI ± 贝伐珠单抗方案^[3]。转化成功获得原发灶和转移灶 R₀ 切除的患者，一般建议术后继续辅助化疗完成围手术期总共半年的治疗。如术前联合了靶向药物有效，术后是否继续应用靶向药物目前尚存在争议。
- b. 转化治疗应密切评估转移灶可切除性，建议每 6~8 周行一次影像学评估，如转移灶转变成可切除时，即予以手术治疗。
- c. 维持治疗：潜在可切除组如果接受转化治疗超过半年后转移灶仍无法 R₀ 切除，姑息治疗组一线治疗 4~6 个月后疾病有效或稳定但仍然没有 R0 手术机会者，可考虑进入维持治疗（如采用毒性较低的 5-FU/LV 或卡培他滨单药 ± 贝伐珠单抗）或暂停全身系统治疗，以降低持续高强度联合化疗的毒性反应^[4-5]，西妥昔单抗用于维持治疗的研究较少。
- d. 近期有较多回顾性研究数据表明原发瘤位于右侧（回盲部到脾曲）的转移性结肠癌预后明显差于左侧者（自脾曲至直肠）。对于 RAS 基因野生型的患者，抗 EGFR 单抗（西妥昔单抗）的疗效与肿瘤部位存在明显的相关性，暂未观察到抗 VEGF 单抗（贝伐珠单抗）的疗效与部位存在明显关联。比较化疗联合贝伐珠单抗或西妥昔单抗的头对头随机对照研究的回顾性亚组分析数据显示：在左侧结直肠癌，西妥昔单抗在客观有效率和总生存上均优于贝伐珠单抗；而在右侧结肠癌，西妥昔单抗虽然在客观有效率上可能存在一定优势，但在总生存上不如贝伐珠单抗^[6]。
- e. 不推荐使用卡培他滨联合西妥昔单抗治疗^[1]。

- f. 若姑息一线化疗联合西妥昔单抗治疗，不推荐二线继续行西妥昔单抗治疗。若一线化疗联合贝伐珠单抗治疗，二线可考虑更换化疗方案继续联合贝伐珠单抗治疗^[7]。
- g. RAS及 BRAF 应均为野生型患者可考虑行西妥昔单抗治疗。
- h. 瑞戈非尼于 2017 年 3 月被中国 CFDA（国家食品药品监督管理总局）批准作为氟尿嘧啶、奥沙利铂、伊立替康，或抗 VEGF、抗 EGFR 靶向药物等现有标准治疗失败后的三线用药，以中国为主的亚洲临床研究（CONCUR）证明了瑞戈非尼的生存期延长较西方人群更有优势^[8]。瑞戈非尼第一周期可采用剂量滴定的方法，即第一周 80mg/ 日，第二周 120mg/ 日，第三周 160mg/ 日^[11]。
- i. 根据文献^[9]及近期发布的 AXEPT 研究^[10]数据显示：伊立替康联合卡培他滨的方案在亚洲人群中二线治疗中的疗效不劣于 FOLFIRI，因此在二线及以上治疗可根据患者耐受性选择伊立替康 + 卡培他滨方案，但该方案的最适剂量和用法还有待进一步确定。对于 UGT1A1*28 和 *6 为纯合变异型或双杂合变异型的患者应降低伊立替康的剂量。
- j. 标准治疗失败后或入组临床试验前，患者可考虑 HER2 免疫组化检测及在有资质的检测机构行二代测序（NGS）帮助指导后续药物治疗选择。鉴于目前药物治疗疗效仍存在不少局限，建议鼓励患者在自愿的前提下参加与其病情相符的临床试验。
- k. 呋喹替尼^[12]是 2018 年 9 月获得中国 CFDA（国家食品药品监督管理总局）批准的另一个晚期结直肠癌的小分子抗血管生成靶向药物。适用于既往接受过氟尿嘧啶类、奥沙利铂和伊立替康为基础的化疗，以及既往接受过或不适合接受抗血管内皮生长因子（VEGF）治疗、抗表皮生长因子受体（EGFR）治疗（RAS 野生型）的转移性结直肠癌患者。

- l. 尽管中国尚无免疫检查点抑制剂在 MSI-H/dMMR 结直肠癌相关数据，但 2018 版 NCCN^[1] 指南推荐对于 MSI-H/dMMR 晚期结直肠癌可接受 Pembrolizumab 和 Nivolumab 治疗^[13-15]。
- m. 尽管中国尚无维莫非尼在 BRAF V600E 突变结直肠癌相关数据，2018 版 NCCN^[1] 指南推荐伊立替康 + 西妥昔单抗 + 维莫非尼在 RAS 野生 /BRAF V600E 突变的二线治疗^[16]。

参考文献

1. Colon Cancer, Version 1, 2018.Clinical Practice Guidelines in Oncology (NCCN Guidelines®), www.nccn.org
2. Alberts SR, Horvath WL, Sternfeld WC, et al.Oxaliplatin, fluorouracil, and leucovorin for patients with unresectable liver-only metastases from colorectal cancer: a North Central Cancer Treatment Group phase II study.J Clin Oncol, 2005, 23 (36): 9243-9249.
3. Falcone A, Ricci S, Brunetti I, et al.Phase III trial of infusional fluorouracil, leucovorin, oxaliplatin, and irinotecan (FOLFOXIRI) compared with infusional fluorouracil, leucovorin, and irinotecan (FOLFIRI) as first-line treatment for metastatic colorectal cancer: the Gruppo Oncologico Nord Ovest.J Clin Oncol, 2007, 25: 1670-1676.
4. Yaicin S, Uslu R, Dane F, et al.Bevacizumab + Capecitabine as Maintenance Therapy after Initial Bevacizumab + XELOX Treatment in Previously Untreated Patients with Metastatic Colorectal Cancer:

- Phase III 'Stop and Go' Study Results—A Turkish Oncology Group Trial. *Oncology*, 2013, 85: 328–335.
5. Esin E, Yalcin S. Maintenance strategy in metastatic colorectal cancer: A systematic review. *Cancer Treatment Reviews*, 2016, 42: 82–90.
 6. Tejpar S, SStintzing S, Ciardiello F, et al. Prognostic and predictive relevance of primary tumor location in patients with RAS wild-type metastatic colorectal cancer. *JAMA Oncol*, 2016, doi:10.1001/jamaoncol.2016.3797.
 7. Masi G, Salvatore L, Boni L, et al. Continuation or reintroduction of bevacizumab beyond progression to first-line therapy in metastatic colorectal cancer: final results of the randomized BEBYP trial. *Ann Oncol*, 2015, 26: 724–730.
 8. Li J, Qin S, Xu R, et al. Regorafenib plus best supportive care versus placebo plus best supportive care in Asian patients with previously treated metastatic colorectal cancer (CONCUR): a randomised, double-blind, placebo-controlled, phase 3 trial. *Lancet Oncol*, 2015, 16 (6): 619–629.
 9. Suenaga M, Mizunuma N, Matsusaka S, et al. A phase I/II study of biweekly capecitabine and irinotecan plus bevacizumab as second-line chemotherapy in patients with metastatic colorectal cancer. *Drug Des Devel Ther*, 2015, 16; 9: 1653–1662.
 10. Xu RH, Muro K, Morita S, et al. Modified XELIRI (capecitabine plus irinotecan) versus FOLFIRI (leucovorin, fluorouracil, and irinotecan), both either with or without bevacizumab, as second-line therapy for metastatic colorectal cancer (AXEPT): A multicenter, open-label, randomized, non-inferiority, phase 3 trial.

- Lancet Oncol, 2018, doi: [https://doi.org/10.1016/S1470-2045\(18\)30140-2](https://doi.org/10.1016/S1470-2045(18)30140-2).
11. Bekaii-Saab, TS, Ou F-S, Anderson DM, et al.Regorafenib dose optimization study (ReDOS): Randomized phase II trial to evaluate dosing strategies for regorafenib in refractory metastatic colorectal cancer (mCRC) —An ACCRU Network study.J Clin Oncol, 2018, 36 (suppl 4S; abstr 611) .
 12. Li J, Qin S, Xu RH, et al.Effect of Fruquintinib vs placebo on overall survival in patients with previously treated metastatic colorectal cancer.JAMA, 2018, 319 (24): 2486–2496.
 13. Overman MJ, Lonardi S, Wong KYM, et al.Durable Clinical Benefit with Nivolumab Plus Ipilimumab in DNA Mismatch Repair–Deficient/Microsatellite Instability–High Metastatic Colorectal Cancer.J Clin Oncol, 2018, 10; 36 (8): 773–779.doi: 10.1200/JCO.2017.76.9901.Epub 2018 Jan 20.
 14. Le DT, Uram JN, Wang H, et al.PD–1 Blockade in Tumors with Mismatch–Repair Deficiency.N Engl J Med, 2015, 372 (26): 2509–20.doi: 10.1056/NEJMoa1500596.Epub 2015 May 30.
 15. Overman MJ, Kopetz S, McDermott RS, et al.Nivolumab ± ipilimumab in treatment (tx) of patients (pts) with metastatic colorectal cancer (mCRC) with and without high microsatellite instability (MSI–H): CheckMate–142 interim results.J Clin Oncol, 2016, 34, no.15_suppl: 3501–3501.
 16. Kopetz S, McDonough SL, Lenz HJ, et al.Randomized trial of irinotecan and cetuximab with or without vemurafenib in BRAF–mutant metastatic colorectal cancer (SWOG S1406) .J Clin Oncol, 2017, 35, no.15_suppl (May 20 2017) 3505–3505.

3.2.2 术后复发转移性结肠癌的治疗

3.2.2.1 可切除患者的治疗

该组患者不存在原发瘤的问题，治疗原则参见“3.2.1.1 初始可切除患者的治疗原则”中“原发灶无症状”部分。

3.2.2.2 不可切除患者的治疗

治疗原则参见“3.2.1.2 初始不可切除转移性结肠癌的治疗”中“原发灶无症状”部分。

3.2.3 附：转移性结直肠癌的常用全身治疗方案

mFOLFOX6

奥沙利铂 85mg/m² 静脉输注 2h，第 1 天

LV 400mg/m² 静脉输注 2h，第 1 天

5-FU 400mg/m² 静脉推注，第 1 天，然后 1200mg/（m²·d）× 2d 持续静脉输注（总量 2400mg/m²，输注 46~48h）

每 2 周重复

mFOLFOX6+ 贝伐珠单抗

奥沙利铂 $85\text{mg}/\text{m}^2$ 静脉输注 2h, 第 1 天

LV $400\text{mg}/\text{m}^2$ 静脉输注 2h, 第 1 天

5-FU $400\text{mg}/\text{m}^2$ 静脉推注, 第 1 天, 然后 $1200\text{mg}/(\text{m}^2 \cdot \text{d}) \times 2\text{d}$ 持续静脉输注
(总量 $2400\text{mg}/\text{m}^2$, 输注 46~48h)

贝伐珠单抗 $5\text{mg}/\text{kg}$ IV, 第一天

每 2 周重复

mFOLFOX6+ 西妥昔单抗

奥沙利铂 $85\text{mg}/\text{m}^2$ 静脉输注 2h, 第 1 天

LV $400\text{mg}/\text{m}^2$ 静脉输注 2h, 第 1 天

5-FU $400\text{mg}/\text{m}^2$ 静脉推注, 第 1 天, 然后 $1200\text{mg}/(\text{m}^2 \cdot \text{d}) \times 2\text{d}$ 持续静脉输注
(总量 $2400\text{mg}/\text{m}^2$, 输注 46~48h)

西妥昔单抗 $400\text{mg}/\text{m}^2$ IV, 第一次静注大于 2h, 然后 $250\text{mg}/\text{m}^2$ IV, 注射超过 60min, 每周重复一次

或西妥昔单抗 $500\text{mg}/\text{m}^2$ IV, 第 1 天, 注射超过 2h, 每 2 周重复一次

CapeOx

奥沙利铂 $130\text{mg}/\text{m}^2$ IV 大于 2h, 第 1 天

卡培他滨每次 $1000\text{mg}/\text{m}^2$, 每天 2 次, 口服, 第 1~14 天, 随后休息 7d

每 3 周重复

CapeOx+ 贝伐珠单抗

奥沙利铂 $130\text{mg}/\text{m}^2$ IV 大于 2h, 第 1 天

卡培他滨每次 $1000\text{mg}/\text{m}^2$, 每天 2 次, 口服, 第 1~14 天, 随后休息 7d

贝伐珠单抗 $7.5\text{mg}/\text{kg}$ IV, 第 1 天

每 3 周重复

FOLFIRI

伊立替康 $180\text{mg}/\text{m}^2$ 静脉输注大于 30~90min, 第 1 天

LV $400\text{mg}/\text{m}^2$ 静脉输注 2h, 配合伊立替康注射时间, 第 1 天

5-FU $400\text{mg}/\text{m}^2$ 静脉推注, 第 1 天, 然后 $1200\text{mg}/(\text{m}^2 \cdot \text{d}) \times 2\text{d}$ 持续静脉输注
(总量 $2400\text{mg}/\text{m}^2$, 输注 46~48h)

每 2 周重复

FOLFIRI + 贝伐珠单抗

伊立替康 $180\text{mg}/\text{m}^2$ 静脉输注大于 30~90min, 第 1 天

LV $400\text{mg}/\text{m}^2$ 静脉输注 2h, 配合伊立替康注射时间, 第 1 天

5-FU $400\text{mg}/\text{m}^2$ 静脉推注, 第 1 天, 然后 $1200\text{mg}/(\text{m}^2 \cdot \text{d}) \times 2\text{d}$ 持续静脉输注
(总量 $2400\text{mg}/\text{m}^2$, 输注 46~48h)

贝伐珠单抗 $5\text{mg}/\text{kg}$ 静注, 第 1 天

每 2 周重复

FOLFIRI + 西妥昔单抗

伊立替康 $180\text{mg}/\text{m}^2$ 静脉输注大于 30~90min, 第 1 天

LV $400\text{mg}/\text{m}^2$ 静脉输注 2h, 配合伊立替康注射时间, 第 1 天

5-FU $400\text{mg}/\text{m}^2$ 静脉推注, 第 1 天, 然后 $1200\text{mg}/(\text{m}^2 \cdot \text{d}) \times 2\text{d}$ 持续静脉输注
(总量 $2400\text{mg}/\text{m}^2$, 输注 46~48h)

每 2 周重复

西妥昔单抗 $400\text{mg}/\text{m}^2$ IV, 第一次静注大于 2h, 然后 $250\text{mg}/\text{m}^2$ IV, 注射超过 60min, 每周重复一次

或西妥昔单抗 $500\text{mg}/\text{m}^2$ IV, 第 1 天, 注射超过 2h, 每 2 周重复一次

CapIRI

伊立替康 $180\text{mg}/\text{m}^2$ 静脉输注大于 30~90min，第 1 天
卡培他滨每次 $1000\text{mg}/\text{m}^2$ ，口服，每日 2 次，1~7 天
每 2 周重复

CapIRI + 贝伐珠单抗

伊立替康 $180\text{mg}/\text{m}^2$ 静脉输注大于 30~90min，第 1 天
卡培他滨每次 $1000\text{mg}/\text{m}^2$ ，口服，每日 2 次，1~7 天
贝伐珠单抗 $5\text{mg}/\text{kg}$ 静注，第 1 天
每 2 周重复

mXELIRI

伊立替康 $200\text{mg}/\text{m}^2$ 静脉输注大于 30~90min，第 1 天
卡培他滨每次 $800\text{mg}/\text{m}^2$ ，口服，每日 2 次，1~14 天
每 3 周重复

mXELIRI + 贝伐珠单抗

伊立替康 $200\text{mg}/\text{m}^2$ 静脉输注大于 30~90min，第 1 天

卡培他滨每次 $800\text{mg}/\text{m}^2$ ，口服，每日 2 次，1~14 天

贝伐珠单抗 $7.5\text{mg}/\text{kg}$ 静注，第 1 天

每 3 周重复

对于 UGT1A1*28 和 *6 为纯合变异型或双杂合变异型，伊立替康推荐剂量为 $150\text{mg}/\text{m}^2$

卡培他滨

每次 $1250\text{mg}/\text{m}^2$ ，口服，每天 2 次，第 1~14 天；每 3 周重复

卡培他滨 + 贝伐珠单抗

每次 $1250\text{mg}/\text{m}^2$ ，口服，每日 2 次，第 1~14 天；每 3 周重复

贝伐珠单抗 $7.5\text{mg}/\text{kg}$ ，IV，第 1 天，每 3 周重复

简化的双周 5-FU 输注 /LV 方案 (sLV5FU2)

LV $400\text{mg}/\text{m}^2$ 静脉滴注 2h，第 1 天

随后 5-FU $400\text{mg}/\text{m}^2$ 静脉推注，然后 $1200\text{mg}/(\text{m}^2 \cdot \text{d}) \times 2\text{d}$ 持续静脉输注
(总量 $2400\text{mg}/\text{m}^2$ ，输注 46~48h)

每 2 周重复

FOLFOXIRI + 贝伐珠单抗

伊立替康 $165\text{mg}/\text{m}^2$ ，静脉输注，第 1 天；

奥沙利铂 $85\text{mg}/\text{m}^2$ ，静脉输注，第 1 天；

LV $400\text{mg}/\text{m}^2$ ，静脉输注，第 1 天；

然后 $5\text{-FU } 1600\text{mg}/(\text{m}^2 \cdot \text{d}) \times 2\text{d}$ ，持续静脉输注（总量 $3200\text{mg}/\text{m}^2$ ，输注 48h）；

贝伐珠单抗 $5\text{mg}/\text{kg}$ IV，第 1 天；

每 2 周重复

伊立替康

伊立替康 $125\text{mg}/\text{m}^2$ 静脉输注 30~90min，第 1、8 天，每 3 周重复

伊立替康 $300\sim 350\text{mg}/\text{m}^2$ 静脉输注 30~90min，第 1 天，每 3 周重复

西妥昔单抗 + 伊立替康

西妥昔单抗首次剂量 $400\text{mg}/\text{m}^2$ 输注，然后 $250\text{mg}/\text{m}^2$ 每周 1 次

或西妥昔单抗 $500\text{mg}/\text{m}^2$ ，每 2 周 1 次

伊立替康 $300\sim 350\text{mg}/\text{m}^2$ 静脉输注，每 3 周重复

或伊立替康 $180\text{mg}/\text{m}^2$ 静脉输注，每 2 周重复

或伊立替康 $125\text{mg}/\text{m}^2$ 静脉输注，第 1、8 天，每 3 周重复

西妥昔单抗

西妥昔单抗首次剂量 $400\text{mg}/\text{m}^2$ 输注，然后 $250\text{mg}/\text{m}^2$ ，每周 1 次
或西妥昔单抗 $500\text{mg}/\text{m}^2$ ，每 2 周 1 次

瑞戈非尼

瑞戈非尼 160mg，口服，每日 1 次，第 1~21 天，每 28 天重复
或：第一周期可采用剂量滴定的方法：第一周 $80\text{mg}/\text{日}$ ，第二周 $120\text{mg}/\text{日}$ ，第三周 $160\text{mg}/\text{日}$

呋喹替尼

呋喹替尼，5mg 口服，每日 1 次，第 1~21 天，每 28 天重复

雷替曲塞

$3\text{mg}/\text{m}^2$ ，静脉输注（50~250ml 0.9% 氯化钠注射液或 5% 葡萄糖注射液），给药时间 15min
每 3 周重复

3.3 结肠癌的随访

目的 ^{a, b}	I 级推荐	II 级推荐	III 级推荐
I~ III 期疾病的术后随访	1. 随访频率 I 期：每 6 个月一次，共 5 年； II~ III 期：每 3 个月一次，共 3 年； 然后每 6 个月一次，至术后 5 年；5 年后每年一次随访	较 I 级推荐更频密的随访频率	
	2. 随访内容（无特指时即为每次） a) 体格检查，强调肛门指诊 b) 血 CEA c) 肝脏超声检查（I~ II 期） d) 每年一次胸腹盆 CT（III 期或 CEA、超声异常时） e) 结肠镜检查 ^c	胸腹盆腔增强 CT 曾经升高过的标志物	肝脏超声造影 ^d PET/CT ^e

结肠癌的随访（续表）

目的 ^{a, b}	I 级推荐	II 级推荐	III 级推荐
IV 期转移瘤 R ₀ 切除 / 毁 损后	1. 随访 / 监测频率：头 3 年每 3 个月一次，然后 6 个月一次至 5 年。5 年后 1 年一次	较 I 级推荐更频密的随访频率	
	2. 随访 / 监测内容 a) 体检 b) 血 CEA c) 每 6~12 个月一次胸腹盆增强 CT	腹部盆腔 B 超检查 胸部 X 线照片 结肠镜检查 ^c 曾经升高过的标志物	肝脏超声造影 ^d PET/CT ^e

【注释】

- a. 随访 / 监测的主要目的是发现那些还可以接受潜在根治为目的治疗的转移复发；没有高级别循证医学证据来支持何为最佳的随访 / 监测策略。
- b. 如果患者身体状况不允许接受一旦复发而需要的抗癌治疗，则不主张对患者进行常规肿瘤随访 / 监测。
- c. 肠镜检查的策略^[1]：推荐术后 1 年内进行结肠镜检查，如果术前因肿瘤梗阻无法行全结肠镜检

- 查，术后 3~6 个月检查；每次肠镜检查若发现进展期腺瘤（绒毛状腺瘤，直径大于 1cm，或有高级别不典型增生），需在 1 年内复查；若未发现进展期腺瘤，则 3 年内复查，然后每 5 年一次。
- d. 适用于普通超声或 CT 检查怀疑肝转移时。
 - e. PET/CT 仅推荐用于临床怀疑复发，但常规影像学阴性的时候，比如持续 CEA 升高；不推荐将 PET 列为常规随访 / 监测手段。

参考文献

1. Rex DK, Kahi CJ, Levin B, et al. Guidelines for colonoscopy surveillance after cancer resection: a consensus update by the American Cancer Society and the US Multi-Society Task Force on Colorectal Cancer. *Gastroenterology*, 2006, 130: 1865-1871.

发印前

4 直肠癌的治疗原则

4.1 非转移性直肠癌的治疗原则

4.1.1 直肠腺瘤治疗原则^{a, c}

分期	分层	I 级推荐	II 级推荐	III 级推荐
直肠 高级别瘤变	病灶距肛缘 ≤ 8cm	经肛局部切除术或 内镜下切除	TEM ^b	腹腔镜或开腹直肠肠 段切除术
	病灶距肛缘 8~15cm	内镜下切除	1. TEM 2. 腹腔镜或开腹直 肠肠段切除术	

【注释】

- “3.1.1.1.1 内镜治疗策略”里的所有原则均适用于直肠腺瘤的治疗。
- TEM 是一种借助特殊器械经肛门切除肿瘤的手术方法，可以对更近端的直肠病灶进行切除（20cm 以内），其优点为直视下进行全层切除术和缝合术^[1-2]。
- 直肠腺瘤局部切除术后的处理参见“3.1.1.1.2 息肉内镜下切除术后的处理策略”。

参考文献

1. Al-Najami I, Rancinger C P, Larsen M K, et al. Transanal endoscopic microsurgery for advanced polyps and early cancers in the rectum—Long-term outcome: A STROBE compliant observational study. *Medicine (Baltimore)*, 2016, 95 (36): e4732.
2. Tanaka S, Kashida H, Saito Y, et al. JGES guidelines for colorectal endoscopic submucosal dissection/ endoscopic mucosal resection. *Digestive Endoscopy*, 2015, 27 (4): 417–434.

4.1.2 cT₁₋₂N₀ 直肠癌的治疗原则

分期	分层	I 级推荐	II 级推荐	III 级推荐
cT ₁ N ₀	保留肛门括约肌有困难 ^a	经肛门局部切除 ^c 直肠癌根治术 ^b	如患者有强烈保肛意愿：同步放疗，然后： 临床完全缓解（cCR） ^d —观察等待 ^e ycT ₁ —经肛门局部切除 ycT ₂ —直肠癌根治术 ^b	

cT₁₋₂N₀ 直肠癌的治疗原则 (续表)

分期	分层	I 级推荐	II 级推荐	III 级推荐
	保留肛门括约肌无困难	直肠癌根治术 ^b	1. 内镜下切除 ^e 2. 经肛门局部切除 (含 TEM) ^e	
cT ₂ N ₀	保留肛门括约肌有困难 ^a	直肠癌根治术 ^b	如患者有强烈保肛意愿: 术前同步放化疗, 然后: 临床完全缓解 (cCR) ^d - 观察等待 ^e ycT ₁ - 经肛门局部切除 ycT ₂ - 直肠癌根治术 ^b	
	保留肛门括约肌无困难	直肠癌根治术 ^b		
cT _{1, 2} N ₀	存在无法手术的医学因素		同步放化疗 ^f	短程放疗 ⁱ +/- 化疗 ^{h, j}

【注释】

- a. 适用于患者对保留肛门括约肌有强烈愿望、不愿意接受 APR（腹会阴联合切除术）者。
- b. 直肠癌根治术
 - 1) 中低位直肠癌应该行全直肠系膜切除术（TME）^[1]，高位直肠癌行广泛系膜切除术（切除肿瘤下缘至少 5cm 的直肠系膜），不建议常规扩大清扫范围至髂血管旁淋巴结，除非临床怀疑有转移。
 - 2) 腹腔镜 / 机器人辅助的直肠癌根治术：尽管具有微创与保肛的优势，但长期肿瘤学疗效仍有待进一步评估，建议在有经验的中心开展。
- c. 局部切除术后病理检查具有以下情况之一时，需要挽救性直肠癌根治术：肿瘤组织学分化差、脉管浸润、切缘阳性、肿瘤浸润超过黏膜下肌层外 1/3（sm₃ 级）或 T₂ 期肿瘤^[2-3]。如不接受挽救性手术，应行放化疗。
- d. cCR 为 complete clinical regression 的缩写，代表“完全临床缓解”。目前对于 cCR 的国际公认标准为如下三点^[4]：①肛门指诊原肿瘤区域正常，没有肿瘤性肿块可触及；②内窥镜下可以发现白色、扁平的黏膜瘢痕，伴周围毛细血管扩张，未见肿瘤性溃疡或结节，黏膜活检为癌细胞阴性；③盆腔高分辨率 MRI 检查，T2 加权图像仅表现为黑的 T2 信号而没有中等强度的 T2 信号，且无肿大的淋巴结征象；DW 图像在 B800-B1000 期间无可视化信号，伴或不伴 ADC 图上无信号或低信号、肿瘤区域的肠管肠壁表现为均质、线性的信号。

- e. “观察等待”策略目前国际和国内都在探索，应用时需要与病人有充分沟通和较高频度的随访。由于出现复发的高危时间在2年内，故建议2年内每1~2个月随访，随访评估方法主要包括直肠的指检，直结肠内超声，功能MR；对原病灶消退后的疤痕区活检因存在假阴性，应用尚有争议。因此，应详细告知拟选择“观察等待”的患者以下信息：鉴于目前诊断手段的局限性，cCR与pCR之间的判断符合率仍然不尽人意，存在肿瘤残留（包括黏膜以外的直肠壁以及系膜内淋巴结）以及随之而来的肿瘤原位再生长乃至远处转移的风险，患者需要遵医嘱接受密切的治疗后监测。肿瘤复发或转移后的补救治疗措施及后果也应该详细告知。
- f, h, i, j. 分别参见4.1.3的注释a, c, d, e。

参考文献

1. Heald RJ, Husband EM, Ryall RD. The mesorectum in rectal cancer surgery--the clue to pelvic recurrence? *Br J Surg*, 1982, 69: 613-616.
2. Nascimbeni R, Burgart LJ, Nivatvongs S, Larson DR. Risk of lymph node metastasis in T1 carcinoma of the colon and rectum. *Dis Colon Rectum*, 2002, 45: 200-206.
3. Yamamoto S, Watanabe M, Hasegawa H, et al. The risk of lymph node metastasis in T1 colorectal carcinoma. *Hepatogastroenterology*, 2004, 51: 998-1000.

4. Smith JJ, Chow OS, Gollub MJ, et al. Organ Preservation in Rectal Adenocarcinoma: a phase II randomized controlled trial evaluating 3-year disease-free survival in patients with locally advanced rectal cancer treated with chemoradiation plus induction or consolidation chemotherapy, and total mesorectal excision or nonoperative management. *BMC Cancer*, 2015, 15: 767. Doi: 10.1186/s12885-015-1632-z.

4.1.3 cT₃ / cT₄ N₊ 直肠癌的治疗原则

此章节内容适用于经 MRI 评估肿瘤下极距肛缘 10cm 以下的中低位直肠癌。10cm 以上的高位直肠癌，治疗原则参见结肠癌。在对危险度分层 MRI 有很好质量下，可考虑分层治疗，部分参照 2017 年 ESMO 直肠癌治疗指南。

分期	分层	I 级推荐	II 级推荐	III 级推荐
cT ₃ N ₀	有腹膜覆盖的中位直肠	同步放化疗 ^a +经腹切除 ^b +辅助化疗 ^c (1A 类证据)	短程放疗 ^d +经腹切除 ^b +辅助化疗 ^c (1B 类证据)	经腹切除 ^b +/-辅助治疗 ^{e, c, f}
	无腹膜覆盖的中位直肠或低位直肠	同步放化疗 ^a +经腹切除 ^b +辅助化疗 ^c (1A 类证据)	短程放疗 ^d +经腹切除 ^b +辅助化疗 ^c (1B 类证据)	

分期	分层	I 级推荐	II 级推荐	III 级推荐
cT ₄ / 任何 N 或任何 cT/N ₁₋₂	无	同步放化疗 ^a + 经腹切除 ^b + 辅助化疗 ^c (1A 类证据)	化疗 ^e + 同步放化疗 ^a + 经腹切除 ^b +/- 化疗 ^b (2A 类证据)	
cT _{3, 4} 或 N ₊	存在不可手术切除或医学因素不可切除	同步放化疗 ^a + 经腹切除 ^{b*} + 辅助化疗 ^c (1A 类证据)	化疗 ^e + 同步放化疗 ^a + 经腹切除 ^{b*} +/- 化疗 ^b (2A 类证据)	
cT _{3, 4} N ₀ , 任何 T/N ₊ , 存在综合治疗禁忌或其他原因未行术前放疗者	经腹切除 pT ₁₋₂ N ₀	观察		
	经腹切除 pT ₃₋₄ N ₀ 或任何 pT/N ₁₋₂	再评估 ⁱ : 辅助化疗 ^c + 辅助放化疗 ^a + 辅助化疗 ^c (1A 类证据)	再评估 ⁱ : 辅助放化疗 ^a + 辅助化疗 ^c (1B 类证据)	
cT _{3, 4} 或 N ₊	新辅助放化疗后 cCR (评估标准参见 4.1.2 注释 d)		观察等待 (参见 4.1.2 注释 e)	

【注释】

- a. 术前同步放化疗 + 手术 + 辅助化疗的治疗策略仍是中低位局部晚期直肠癌（Ⅱ、Ⅲ期）的标准治疗策略^[1-8]，详见附录。不建议临床试验以外直肠癌放疗同时应用奥沙利铂^[9-12]、伊立替康、贝伐珠单抗、西妥昔单抗或帕尼单抗。照射范围肿瘤放射治疗学组（RTOG）盆腔轮廓图谱（可在线获取 [http://www.rtog.org/CoreLab/Contouring Atlases.aspx](http://www.rtog.org/CoreLab/Contouring%20Atlases.aspx)）可供参考^[13]。
- b. 长程放化疗后等待 5~12 周的间歇期再行手术治疗，以便患者能从术前放化疗毒性中恢复。b* 放化疗后需再评估是否可以手术。
- c. 术后辅助化疗方案可参考结肠癌“3.1.1.3 术后辅助化疗”。
- d. 建议行多学科讨论是否采用短程放疗^[14-17]，主要考虑其降期的必要性和可能的长期毒性反应。短程放疗具体方案为 5*5Gy，每天 1 次，每次 5Gy，共 5d，连续照射，建议行 3D-CRT 或 IMRT 技术。放疗后 1 周进行根治手术，不推荐同期应用化疗药物和靶向治疗药物。
- e. 接受术前新辅助放化疗的患者，应接受术后辅助治疗，总的辅助治疗的疗程推荐为 6 个月^[18]。对于接受新辅助放化疗，术后病理显示退缩程度大于 ypStageⅡ 的患者，与患者充分沟通后，可考虑氟尿嘧啶类单药辅助化疗^[19]。
- f. 考虑到放化疗带来的毒性，对于局部复发低风险直肠癌患者可采用手术 + 辅助化疗的治疗方案。
- g. 术前化疗 + 放疗 + 手术的治疗策略来自少数Ⅱ期或回顾性研究^[20-21]，可以作为一种治疗选

择，目前首选治疗仍是术前同步放化疗 + 手术 + 辅助化疗的治疗策略。术前化疗方案可参考辅助化疗。

- h. 如存在手术禁忌，推荐行有效的化疗方案进行化疗，但是不推荐使用 FOLFOXIRI 方案。而术后总的辅助治疗的疗程推荐为 6 个月^[18]。
- i. 再次评估，如果可以接受综合治疗，则进行辅助治疗，总的辅助治疗的疗程包括化疗和放疗不超过 6 个月^[18]。术后辅助治疗建议及早开始，不迟于 8 周，而术后辅助放疗开始时间如有会阴部伤口愈合不良、肠道功能恢复差等术后情况，可适当延迟，建议不超过 12 周。

参考文献

1. Sauer R, Becker H, Hohenberger W, et al. Preoperative versus postoperative chemoradiotherapy for rectal cancer. *N Engl J Med*, 2004, 351: 1731–1740.
2. Sauer R, Liersch T, Merkel S, et al. Preoperative versus postoperative chemoradiotherapy for locally advanced rectal cancer: results of the German CAO/ARO/AIO-94 randomized phase III trial after a median follow-up of 11 years. *J Clin Oncol*, 2012, 30: 1926–1933.
3. Wagman R, Minsky BD, Cohen AM, et al: Sphincter preservation in rectal cancer with preoperative radiation therapy and coloanal anastomosis: long term follow-up. *Int J Radiat Oncol Biol Phys*, 1998,

- 42: 51–57.
- Gerard JP, Conroy T, Bonnetain F, et al. Preoperative radiotherapy with or without concurrent fluorouracil and leucovorin in T3–4 rectal cancers: results of FFC0009203. *J Clin Oncol*, 2006, 24: 4620–4625.
 - Bosset JF, Calais G, Mineur L, et al. Enhanced tumorocidal effect of chemotherapy with preoperative radiotherapy for rectal cancer: preliminary results—EORTC 22921. *J Clin Oncol*, 2005, 23: 5620–5627.
 - Bosset JF, Collette L, Calais G, et al. Chemotherapy with preoperative radiotherapy in rectal cancer. *N Engl J Med*, 2006, 355: 1114–1123.
 - De Caluwe L, Van Nieuwenhove Y, Geelen WP. Preoperative chemoradiation versus radiation alone for stage II and III resectable rectal cancer. *Cochrane Database Syst Rev*: CD006041
 - Hofheinz RD, Wenz F, Post S, et al. Chemoradiotherapy with capecitabine versus fluorouracil for locally advanced rectal cancer: a randomised, multicentre, non-inferiority, phase 3 trial. *Lancet Oncol*, 2012, 13: 579–588.
 - O'Connell MJ, Colangelo LH, Beart RW, et al. Capecitabine and oxaliplatin in the preoperative multimodality treatment of rectal cancer: surgical end points from National Surgical Adjuvant Breast and Bowel Project trial R-04. *J Clin Oncol*, 2014, 32: 1927–1934.
 - Aschele C, Cionini L, Lonardi S, et al. Primary tumor response to preoperative chemoradiation with or without oxaliplatin in locally advanced rectal cancer: pathologic results of the STAR-01 randomized

- phase III trial. *J Clin Oncol*, 2011, 29: 2773–2780.
11. Gerard JP, Azria D, Gourgou-Bourgade S, et al. Clinical outcome of the ACCORD 12/0405 PRODIGE 2 randomized trial in rectal cancer. *J Clin Oncol*, 2012, 30: 4558–4565.
 12. Rodel C, Liersch T, Becker H, et al. Preoperative chemoradiotherapy and postoperative chemotherapy with fluorouracil and oxaliplatin versus fluorouracil alone in locally advanced rectal cancer: initial results of the German CAO/ARO/AIO-04 randomised phase 3 trial. *Lancet Oncol*, 2012, 13 (7): 679–687.
 13. Gay HA, Barthold HJ, O'Meara E, et al. Pelvic normal tissue contouring guidelines for radiation therapy: a Radiation Therapy Oncology Group consensus panel atlas. *Int J Radiat Oncol Biol Phys*, 2012, 83 (3): e353–362.
 14. Cedermark B, Dahlberg M, Glimelius B, et al. Improved survival with preoperative radiotherapy in resectable rectal cancer. Swedish Rectal Cancer Trial. *N Engl J Med*, 1997, 336: 980–987.
 15. van Gijn W, Marijnen CA, Nagtegaal ID, et al. Preoperative radiotherapy combined with total mesorectal excision for resectable rectal cancer: 12-year follow-up of the multicentre, randomised controlled TME trial. *Lancet Oncol*, 2011, 12: 575–582.
 16. Bujko K, Nowacki MP, Nasierowska-Guttmejer A, et al. Long-term results of a randomized trial comparing preoperative short-course radiotherapy with preoperative conventionally fractionated chemoradiation for rectal cancer. *Br J Surg*, 2006, 93: 1215–1223.
 17. Ngan SY, Burmeister B, Fisher RJ, et al. Randomized trial of short-course radiotherapy versus long-

- course chemoradiation comparing rates of local recurrence in patients with T3 rectal cancer: Trans-Tasman Radiation Oncology Group trial 01.04. *J Clin Oncol*, 2012, 30: 3827–3833.
18. Andre T, Boni C, Mounedji-Boudiaf L, et al. Oxaliplatin, fluorouracil, and leucovorin as adjuvant treatment for colon cancer. *N Engl J Med*, 2004, 350: 2343–2351.
 19. Hong YS, Nam BH, Kim KP et al. Oxaliplatin, fluorouracil, and leucovorin versus fluorouracil and leucovorin as adjuvant chemotherapy for locally advanced rectal cancer after preoperative chemoradiotherapy (ADORE): an open-label, multicentre, phase 2, randomised controlled trial. *Lancet Oncol*, 2014, 15: 1245–1253.
 20. Fernandez-Martos C, Pericay C, Aparicio J, et al. Phase II, randomized study of concomitant chemoradiotherapy followed by surgery and adjuvant capecitabine plus oxaliplatin (CAPOX) compared with induction CAPOX followed by concomitant chemoradiotherapy and surgery in magnetic resonance imaging-defined, locally advanced rectal cancer: Grupo cancer de recto 3 study. *J Clin Oncol*, 2010, 28: 859–865.
 21. Marechal R, Vos B, Polus M, et al. Short course chemotherapy followed by concomitant chemoradiotherapy and surgery in locally advanced rectal cancer: a randomized multicentric phase II study. *Ann Oncol*, 2005, 23: 1525–1530.

4.1.4 附录

4.1.4.1 放射治疗的原则

放射野应包括肿瘤或者瘤床及 2~5cm 的安全边界、骶前淋巴结、髂内淋巴结。T₄ 肿瘤侵犯前方结构时可考虑照射髂外淋巴结。

应用三维精确放疗技术，如三维适形放疗（3D-CRT）或调强放疗（IMRT）。应采取改变体位或其他方法尽量减少照射野内的小肠体积。

放疗剂量：盆腔剂量 45~50.4Gy/25~28 次，单次剂量 1.8~2.0Gy。

对于可切除肿瘤或术后，照射 45Gy 之后，为减少肠道的受照体积和剂量，应考虑局部肿瘤或瘤床追加剂量。术前放疗追加剂量为 5.4Gy/3 次，术后放疗为 5.4~9Gy/3~5 次。

短程放疗（25Gy 分 5 次照射）然后 1 周内给予手术治疗的方式可以作为腔内超声或直肠 MRI 分期为 T3 的直肠癌患者的治疗选择。

小肠受量应限制在 45Gy 以内，具体限制可参考 QUANTEC 推荐的剂量限制参数（基于小肠肠袢的体积 $V_{15}<120\text{cc}$ ，基于整个腹膜腔的体积 $V_{45}<195\text{cc}$ ）。

对于不可切除的肿瘤，如果技术上可行，考虑周围正常组织情况，放疗剂量可以局部加量至 54~56Gy，如评估后仍无法切除，周围正常组织可耐受，递增至 60Gy。

长程放疗期间应同期使用 5-FU 为基础的化疗。短程放疗不同期使用化疗药物。

肝或肺转移瘤数目如局限为寡转移，放疗可适用于高度选择的病例或者临床试验。放疗方法应该使用高度适形的方式。可选技术建议立体定向放射治疗（SBRT），或者 IMRT，3D-CRT（3类）。

副反应处理：

应该考虑给女性患者指导并使用阴道扩张器来缓解阴道狭窄带来的症状。

应该告知男性患者不孕不育的风险，并提供相关精子库的信息。

应该告知女性患者不孕不育的风险，并在治疗前提供相关卵母细胞、卵细胞、卵巢组织库的信息。

4.1.4.2 常用化疗方案

4.1.4.2.1 同期放化疗给药方案：

放疗 + 卡培他滨：放疗 5 周，期间卡培他滨 $825\text{mg}/\text{m}^2$ ，每天 2 次，每周 5 天。

放疗 + 5-FU 持续输注： $225\text{mg}/(\text{m}^2 \cdot \text{d})$ ，放疗期间持续滴注，每周 5 天。

4.1.4.2.2 术后辅助化疗方案：见“3.1.1.4 附录：常用的结肠癌术后辅助化疗方案”。

4.2 转移性直肠癌的治疗原则

4.2.1 同时性转移性直肠癌的治疗原则^a

分层 ^b		I 级推荐	II 级推荐	III 级推荐
原发灶	转移瘤			
可切除, ≤中度 复发风险	可切除	同 3.2.1.1 初始可切除转移性结肠癌的治疗原则		
	不可切除	同 3.2.1.2 初始不可切除转移性结肠癌的治疗原则		
可切除, 高度及 极高度复发风险	可切除	同步放化疗 ^c + 全身治疗 ^d + 手术 ^e	全身治疗 ^d ± 同步放化 疗 ^c + 手术 ^e	
	不可切除	全身治疗 ^d MDT 评估可切除性	短程放疗+ 全身治疗 ^d	
不可切除	可切除	全身治疗 ^d + 同步放化疗 ^c MDT 评估可切除性	全身治疗 ^d ± 放疗 ^c	
	不可切除	全身治疗 ^d ± 放疗 ^c		

【注释】

- a. 同时性转移性直肠癌，由于直肠原发瘤和远处转移瘤同时并存，因此，针对原发瘤的局部治疗和针对远处转移的全身治疗都是必须的，应该在MDT框架下讨论如何安排局部治疗和全身治疗的顺序问题，总体来说，对健康威胁最大的优先处理。
- b. 直肠原发瘤局部复发风险评估采用ESMO分类方法（见附录2.2.3-2：ESMO直肠癌危险度分层）。
中度风险：极低位T2，低/中/高位T3a/b，N1-2（非结外种植），MRF-，EMVI-。高度风险：极低位T3，低/中位T3c/d，N1-N2（结外种植），MRF-，EMVI+。极高度风险：极低位T4，低/中/高位T3并MRF+，T4b，侧方淋巴结+。
转移瘤是否可切除的判断标准参见结肠癌部分。
- c. 关于放疗的详细内容，参见4.1.3 cT₃/cT₄N₊患者的治疗。
- d. 全身化疗的详细内容，参见结肠癌的相关部分。
- e. 手术可以是直肠原发瘤和远处转移瘤的同期切除或分期切除。

4.2.2 术后复发转移性直肠癌的治疗原则

4.2.2.1 直肠癌术后局部复发的诊疗原则

目的	I 级推荐	II 级推荐	III 级推荐
术后复发的诊断	临床症状 ^a 、体征 ^b 肛门指诊（女性含经阴道指诊） 血 CEA、CA199 电子结肠镜 + 活检 ^c 盆腔增强 MRI 胸腹增强 CT	盆腔增强 CT 直肠腔内超声 盆腔 / 会阴肿物穿刺活检 ^e	PET/CT 手术探查活检 ^e
术后复发的分类与评估	MDT 综合讨论 ^d Leeds 分类法 ^e 手术切除性的评估 ^f		
不伴远处转移的局部复发的治疗（可切除 ^f ，未接受过放化疗）	同步放化疗，然后手术 ± 术后化疗； 直接手术（不耐受放化疗者）； 单纯放化疗（不耐受手术者）	手术 ± 术后放疗 / 化疗	

直肠癌术后局部复发的诊疗原则（续表）

目的	I 级推荐	II 级推荐	III 级推荐
不伴远处转移的局部复发的治疗（可切除 ^f ，接受过放化疗）	直接手术 ± 术后化疗； 单纯化疗（不耐受手术者）	姑息性治疗	
不伴远处转移的局部复发的治疗（不可切除 ^f ）	既往接受过放化疗者：姑息性治疗； 既往未接受过放化疗者：放化疗； 所有患者应治疗后评估再次切除可能性	姑息性治疗	
直肠癌局部复发伴远处转移的治疗	参见“4.2.1 同时性转移性直肠癌的治疗原则”		

注：影像学诊断的更多具体内容参见“2.2 诊断基本原则”

【注释】

- a. 局部复发病状：最常见的是盆腔或会阴部疼痛、感觉异常、不适等。其他症状包括血便、便秘等类似于原发性直肠癌的症状，这类症状主要见于直肠癌前切除术（AR）后的吻合口复发患者。
- b. 局部复发体征：会阴或盆腔肿块最常见。女性患者可以通过阴道检查触及到会阴、盆腔内的复发病灶；接受 AR 手术的患者，肛门指诊可探及盆腔内位置较低的复发病灶，或吻合口复发病灶。
- c. 关于复发后的病理活检：一般可以通过临床、影像检查获得临床诊断而开始治疗。但如果患者确诊后有可能接受器官毁损性的根治性手术切除者（例如盆腔脏器廓清术），则必须要有病理学证实为肿瘤复发。
- d. 直肠癌术后复发的 MDT 评估：除了常规结直肠癌 MDT 学科参与外，还需纳入泌尿外科、妇瘤科、整形外科等学科一起参与。
- e. 术后复发的 Leeds 分类法：见附 1。
- f. 直肠癌术后局部复发的再次手术切除性评估：手术禁忌证见附 2^[2-7]。Leeds 分型里中央型的切除率最高，侧壁型最低。
- g. 直肠癌术后局部复发的总体诊疗流程^[8]：见附 3。

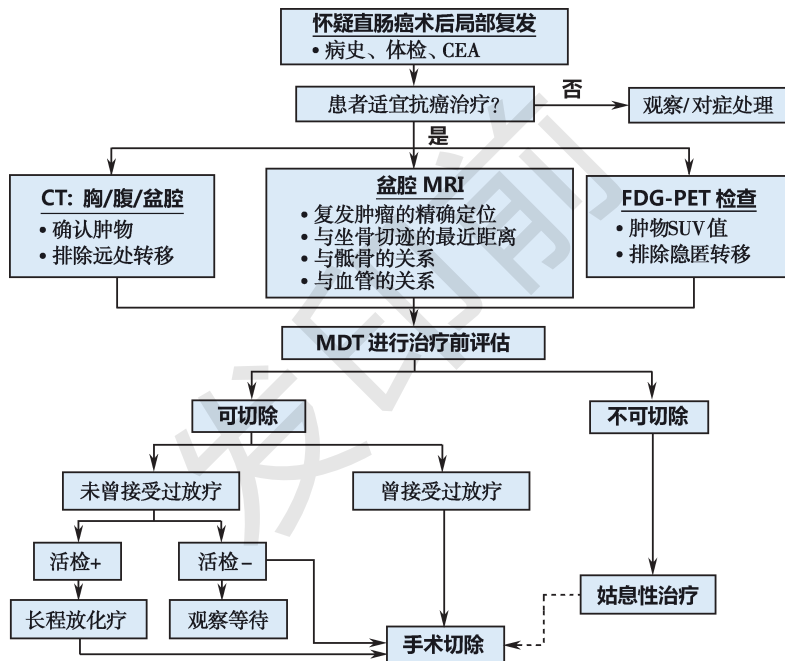
附 1 直肠癌术后局部复发的 Leeds 分类法^[1]

解剖分型	定义
中央型	病变局限于盆腔内器官或结缔组织，未累及骨性盆腔
侧壁型	病变累及盆腔侧壁结构，包括坐骨大孔、穿过此处支配梨状肌和臀部的坐骨神经
骶侧型	病变位于骶前间隙，与骶骨粘连或侵犯骶骨
混合型	骶侧型和侧壁型混合复发

附 2 直肠癌局部复发的手术禁忌证

相对禁忌证	绝对禁忌证
伴有远处转移	髂外血管被肿瘤包绕
初始治疗时肿瘤为Ⅳ期	肿瘤超过坐骨切迹（即经坐骨孔向外侵犯）
广泛的盆腔侧壁受累	存在因淋巴管、静脉受压而导致的下肢水肿
预计仅能行 R ₁ 或 R ₂ 切除	双侧输尿管梗阻积液
S ₂ -S ₃ 交界以上的骶骨受侵	一般状况差

附 3 直肠癌术后复发的诊疗流程



参考文献

1. Boyle KM, Sagar PM, Chalmers AG, et al. Surgery for locally recurrent rectal cancer. *Dis Colon Rectum*, 2005, 48: 929-937.
2. Hahnloser D, Nelson H, Gunderson LL, et al. Curative potential of multimodality therapy for locally recurrent rectal cancer. *Ann Surg*, 2003, 237: 502-508.
3. Moore HG, Shoup M, Riedel E, et al. Colorectal cancer pelvic recurrences: determinants of resectability. *Dis Colon Rectum*, 2004, 47: 1599-1606.
4. Heriot Ag, Byrne CM, Dobbs B, et al. Extended radical resection: the choice for locally recurrent rectal cancer. *Dis Colon Rectum*, 2008, 51: 284-291.
5. Yamada K, Ishizawa T, Niwa K, et al. Pelvic exenteration and sacral resection for locally advanced primary and recurrent rectal cancer. *Dis Colon Rectum*, 2002, 45: 1078-1084.
6. Bouchard P, Efron J. Management of Recurrent Rectal Cancer. *Ann Surg Oncol*, 2010, 17: 1343-1356.
7. Mirnezami AH, Sagar PM, Kavanagh D, et al. Clinical Algorithms for the Surgical Management of Locally Recurrent Rectal Cancer. *Dis Colon Rectum*, 2010, 53: 1248-1257.
8. 陈功. 直肠癌局部复发的多学科综合诊治进展. *中国普外基础与临床杂志*, 2013, 20(11): 1208-1216.

4.2.2.2 术后转移性直肠癌治疗原则

参见 3.2.2 术后复发转移性结肠癌的治疗

4.3 直肠癌的随访

目的 ^{a, b}	I 级推荐	II 级推荐	III 级推荐
I~ III 期疾病的术后随访	1. 随访频率 I 期：每 6 个月一次，共 5 年； II- III 期：每 3 个月一次，共 3 年；然后每 6 个月一次，至术后 5 年；5 年后每年一次随访	较 I 级推荐更频繁的随访频率	
	2. 随访内容（无特指时即为每次） a) 体格检查，强调肛门指诊 b) 血 CEA c) 肝脏超声检查（I- II 期） d) 每年一次盆腔增强 MRI e) 每年一次胸腹增强 CT（III 期或 CEA、B 超异常时） f) 结肠镜检查 ^{c, d}	腹部增强 CT 曾经升高过的标志物	肝脏超声造影 ^e PET/CT ^d

直肠癌的随访（续表）

目的 ^{a, b}	I 级推荐	II 级推荐	III 级推荐
IV 期转移瘤 R ₀ 切除/毁损后	1. 随访 / 监测频率：头 3 年每 3 个月一次，然后 6 个月一次至 5 年。5 年后 1 年一次	较 I 级推荐更频繁的随访频率	
	2. 随访 / 监测内容 a) 体检 b) 血 CEA c) 每 6~12 月一次胸腹增强 CT、盆腔增强 MRI	胸部 X 线照片 腹部盆腔 B 超检查 曾经升高过的标志物 结肠镜检查 ^{c, d}	肝脏超声造影 ^e PET/CT ^f

【注释】

- 随访 / 监测的主要目的是发现那些还可以接受潜在根治为目的治疗的转移复发；没有高级别循证医学证据来支持什么样的随访 / 监测策略是最佳的。
- 如果患者身体状况不允许接受一旦复发而需要的抗癌治疗，则不主张对患者进行常规肿瘤随访 / 监测。
- 直肠癌术后的结肠镜随访主要目的是发现新生腺瘤或多原发癌，高位直肠癌的吻合口局部复发是很少发生的，而低位直肠癌的吻合口局部复发可以通过肛门指诊来监测。

- d. 肠镜检查的策略^[1]：推荐术后 1 年内进行结肠镜检查，如果术前因肿瘤梗阻无法行全结肠镜检查，术后 3~6 个月检查；每次肠镜检查若发现进展期腺瘤（绒毛状腺瘤，直径大于 1cm，或有高级别不典型增生），需在 1 年内复查，若未发现进展期腺瘤，则 3 年内复查，然后每 5 年一次。
- e. 适用于普通超声或 CT 检查怀疑肝转移时。
- f. PET/CT 仅推荐用于临床怀疑复发，但常规影像学阴性的时候，比如持续 CEA 升高；不推荐将 PET 列为常规随访 / 监测手段。

参考文献

1. Rex DK, Kahi CJ, Levin B, et al.Guidelines for colonoscopy surveillance aftercancer resection: a consensus update by the American Cancer Society and theUS Multi-Society Task Force on Colorectal Cancer.Gastroenterology, 2006, 130: 1865-1871.

5 遗传性结直肠癌筛 检和基因诊断原则

临床评估	Ⅰ级推荐	Ⅱ级推荐	Ⅲ级推荐
遗传性结直肠癌 ^[1] 筛检诊断的一般原则	<p>所有结直肠癌患者应询问其肿瘤家族史并明确肠道息肉情况，符合以下条件者进入具体病种的筛查：</p> <ol style="list-style-type: none"> 1. 全结直肠范围内息肉数≥ 20枚者，或家族中有确诊家族性腺瘤性息肉病（FAP）患者的个体，需进入FAP筛检^[2]。 2. 伴口腔黏膜、嘴唇、鼻子、面颊、眼周、生殖器、手足、肛周等处皮肤有明显黑斑者，或家族中有确诊黑斑息肉综合征（PJ）患者的个体，需进入PJ综合症筛查。 3. 排除FAP和PJ综合症的结直肠癌患者，年龄≤ 70岁者全部进入Lynch综合症筛查。 	<ol style="list-style-type: none"> 1. 全结直肠范围内息肉数≥ 10枚者，或家族中有确诊家族性腺瘤性息肉病（FAP）患者的个体，需进入FAP筛检^[2]。 	<ol style="list-style-type: none"> 1. 排除FAP和PJ综合症的结直肠癌患者，所有患者进入Lynch综合症筛查。

遗传性结直肠癌筛查和基因诊断原则（续表）

临床评估	Ⅰ级推荐	Ⅱ级推荐	Ⅲ级推荐
<p>家族性腺瘤性息肉病（FAP）^[3-4] 筛检</p>	<p>1. 内镜发现肠道息肉 10~20 枚者，警惕其胚系基因突变引起息肉病可能。仔细询问家族史。体格检查明确患者是否有眼底视网膜色素上皮细胞肥大（CHRPE）^[5]、颅骨骨瘤^[7]、腹腔硬纤维瘤可能^[6]，如有 CHRPE、腹腔光滑肿物或颅骨骨瘤则提示遗传性息肉病可能性大。无论是否有家族史，均应建议其定期结肠镜检查，并到三甲或省级肿瘤专科医院进一步就诊。</p>	<p>1. 内镜发现肠道息肉 ≥ 20 枚者，除询问家族史和颅骨、腹腔、眼底检查外，可建议其直系亲属进行结肠镜检查，并到三甲或省级肿瘤专科医院就诊。无论是否有家族史，均可建议其进行家族性腺瘤性息肉病遗传基因筛检^[8]（附 5-1）。</p>	<p>1. 发现肠道息肉 ≥ 10 枚者，体格检查明确患者是否有眼底视网膜色素上皮细胞肥大（CHRPE）、颅骨骨瘤、腹腔硬纤维瘤可能，如有 CHRPE、腹腔光滑肿物或颅骨骨瘤则提示胚系基因突变引起的息肉病可能性大。无论是否有家族史，均应建议其定期结肠镜检查，并进行家族性腺瘤性息肉病基因筛检（附 5-1）。</p>

遗传性结直肠癌筛查和基因诊断原则（续表）

临床评估	I 级推荐	II 级推荐	III 级推荐
Lynch 综合征筛查 ^[10-13]	<p>符合下列条件者应高度怀疑为 Lynch 综合症家系，建议进一步基因检测（附 5-2）^[14, 15]：家系中至少有 2 例组织病理学明确诊断的结直肠癌患者，其中的 2 例为父母与子女或同胞兄弟姐妹的关系（一级血亲），并且符合以下任一条件：</p> <p>①至少 1 例为多发性结直肠癌患者（包括腺瘤）；</p> <p>②至少 1 例结直肠癌发病年龄 <50 岁；</p> <p>③家系中至少 1 例患 Lynch 综合征相关肠外恶性肿瘤（包括胃癌、子宫内膜癌、小肠癌、输尿管和肾盂癌、卵巢癌和肝胆系统癌）^[9]。</p>	<p>年龄 ≤ 70 岁结直肠癌患者建议进行 Lynch 综合征遗传基因筛查（附 5-3）^[16-20]</p>	<p>所有结直肠癌患者进行 Lynch 综合征遗传基因筛查（附 5-3）^[16-20]。</p>

遗传性结直肠癌筛查和基因诊断原则（续表）

临床评估	Ⅰ级推荐	Ⅱ级推荐	Ⅲ级推荐
黑斑息肉综合征 ^[21] 筛查	<ol style="list-style-type: none"> 1. 当临床遇到小儿不明原因肠套叠或便血，同时发现患儿口腔黏膜、嘴唇、鼻子、面颊、眼周、生殖器、手足、肛周等处皮肤有明显黑斑时，应询问家族史，警惕黑斑息肉综合征可能，建议其到三甲或省级肿瘤专科医院就诊。 2. 当发现成人口腔黏膜、嘴唇、鼻子、面颊、眼周、生殖器、手足、肛周等处皮肤有明显黑斑时，应询问家族史，建议胃肠造影或内镜检查，如发现肠息肉或有肿瘤家族史，到三甲或省级肿瘤专科医院就诊。 	当发现成人口腔黏膜、嘴唇、鼻子、面颊、眼周、生殖器、手足、肛周等处皮肤有明显黑斑时，应询问家族史，建议胃肠造影检查，如发现小肠息肉或者者有肿瘤家族史者，行 STK11 基因突变检测 ^[22] 。	

遗传性结直肠癌筛查和基因诊断原则（续表）

临床评估	Ⅰ级推荐	Ⅱ级推荐	Ⅲ级推荐
遗传基因筛查后的管理策略	<p>1. 家族性腺瘤性息肉病基因突变携带者^[23]：</p> <p>①从 10~15 岁开始每年进行 1 次结肠镜检查；</p> <p>②如发现息肉存在高级别上皮内瘤变，可建议根据息肉数量和分布范围行预防性肠道切除术。</p> <p>2. Lynch 综合症遗传突变携带者^[23]：</p> <p>① MLH1 或 MSH2 突变携带者：20~25 岁开始每 1~2 年行结肠镜检查；MSH6 或 PMS2 突变携带者：25~30 岁开始每 1~2 年行结肠镜检查；</p> <p>②从 30~35 岁开始每 1~2 年进行胃十二指肠镜检查；</p>		

遗传性结直肠癌筛查和基因诊断原则（续表）

临床评估	Ⅰ级推荐	Ⅱ级推荐	Ⅲ级推荐
	<p>③女性已生育的可考虑子宫和双附件预防性切除术；未行预防性手术者，当无临床症状时，建议每 1~2 年行子宫内膜活检以排除子宫内膜癌的风险，定期经阴道子宫双附件超声及血清 CA125 检测等排除卵巢癌风险；</p> <p>3. 对于已明确病理性胚系突变的家系，突变携带者参照以上方案进行随访，非突变携带者可按一般人群筛查。</p> <p>4. 不能明确胚系基因突变的家系，建议根据家族史和临床表现，由医生与患者商议决定复查随访策略。</p>		

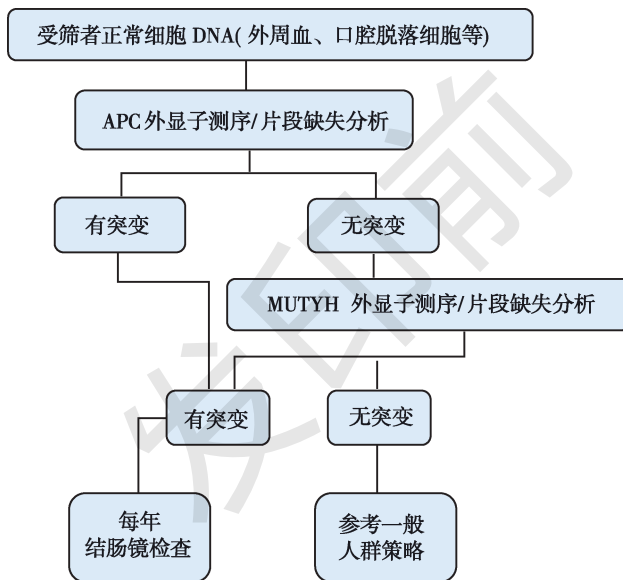
参考文献

1. Lynch HT, Shaw TG. Practical genetics of colorectal cancer. *Chin Clin Oncol*, 2013, 2 (2): 12.
2. Grover S, Kastrinos F, Steyerberg EW, et al. Prevalence and phenotypes of APC and MUTYH mutations in patients with multiple colorectal adenomas. *JAMA*, 2012, 308 (5): 485-492.
3. 杨邵瑜, 蔡善荣, 张苏展. 家族性腺瘤性息肉病及其亚型的临床及遗传表型. *实用肿瘤杂志*, 2007, (3): 270-273.
4. Nieuwenhuis MH, Vasen HF. Correlations between mutation site in APC and phenotype of familial adenomatous polyposis (FAP): a review of the literature. *Crit Rev Oncol Hematol*, 2007, 61 (2): 153-161.
5. 丁衍, 许预, 徐晓东. 家族性腺瘤性息肉病患者中先天性视网膜色素上皮肥厚的 FFA 研究. *国际眼科杂志*, 2010, 10 (6): 1157-1159.
6. 楼征, 于恩达, 孟荣贵. 家族性腺瘤性息肉病相关性硬纤维瘤病. *第二军医大学学报*, 2006, (5): 541-543.
7. 曹海龙, 王邦茂, 曹晓沧. Gardner 和 Turcot 综合征的临床特点 93 例. *世界华人消化杂志*, 2010, 18 (36): 3922-3925.

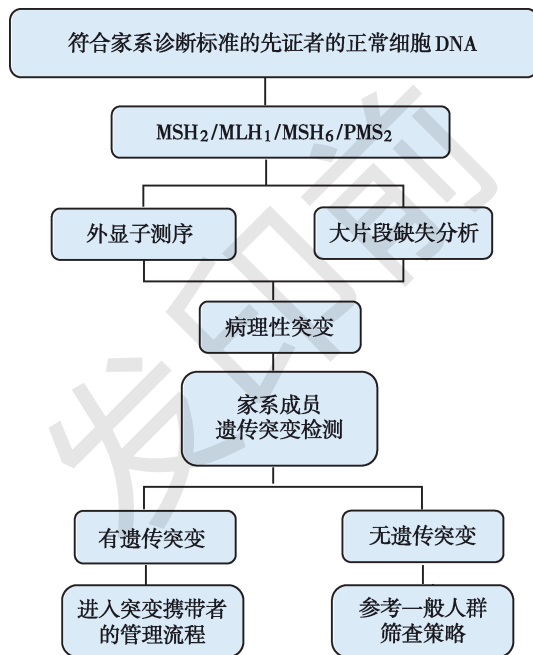
8. Sieber OM, Lipton L, Crabtree M, et al. Multiple colorectal adenomas, classic adenomatous polyposis, and germ-line mutations in MYH. *N Engl J Med*, 2003, 348 (9): 791–799.
9. 袁瑛, 曹文明, 蔡善荣, 张苏展. 中国人遗传性非息肉病性结直肠癌家系的临床表型分析. *中华肿瘤杂志*, 2006, 28 (1): 36–38.
10. Lindor NM, Rabe K, Petersen GM, et al. Lower cancer incidence in Amsterdam-I criteria families without mismatch repair deficiency: familial colorectal cancer type X. *JAMA*, 2005, 293 (16): 1979–1985.
11. 李晓芬, 袁瑛. 中国 Lynch 综合征的过去、现在和将来. *中华结直肠疾病电子杂志*, 2015, (3): 21–26.
12. Moreira L, Balaguer F, Lindor N, et al. Identification of Lynch syndrome among patients with colorectal cancer. *JAMA*, 2012, 308 (15): 1555–1565.
13. 全国遗传性大肠癌协作组. 中国人遗传性大肠癌筛检标准的实施方案. *中华肿瘤杂志*, 2004, 26 (3): 191–192.
14. Ligtenberg MJ, Kuiper RP, Chan TL, et al. Heritable somatic methylation and inactivation of MSH2 in families with Lynch syndrome due to deletion of the 3' exons of TACSTD1. *Nat Genet*, 2009, 41 (1): 112–117.
15. Senter L, Clendenning M, Sotamaa K, et al. The clinical phenotype of Lynch syndrome due to germ-line PMS2 mutations. *Gastroenterology*, 2008, 135 (2): 419–428.

16. Hampel H, Frankel WL, Martin E, et al. Screening for the Lynch syndrome (hereditary nonpolyposis colorectal cancer). *N Engl J Med*, 2005, 352 (18): 1851–1860.
17. 王石林, 笄冀平, 顾国利. Muir-Torre 综合征的研究进展. *中国普外基础与临床杂志*, 2005, 12 (2): 192–194.
18. Xicola RM, Llor X, Pons E, et al. Performance of different microsatellite marker panels for detection of mismatch repair-deficient colorectal tumors. *J Natl Cancer Inst*, 2007, 99 (3): 244–252.
19. Boland CR, Thibodeau SN, Hamilton SR, et al. A National Cancer Institute Workshop on Microsatellite Instability for cancer detection and familial predisposition: development of international criteria for the determination of microsatellite instability in colorectal cancer. *Cancer Res*, 1998, 58 (22): 5248–5257.
20. 朱明, 刘晓蓉, 黄彦钦等. 中国人家族性结直肠癌错配修复基因大片段变异分析. *中华医学遗传学杂志*, 2005, 22 (6): 603–606.
21. 戴益琛, 谢军培, 曾伟, 傅玉卡, 陈章兴. 中国大陆黑斑息肉综合征临床荟萃分析. *临床内科杂志*, 2008, 25 (8): 526–527.
22. 康连春, 赵喜荣, 周永双等. STK11 基因在 Peutz-Jeghers 综合征家系中的突变分析. *科学通报*, 2002, 47 (21): 1639–1643.
23. 中国抗癌协会大肠癌专业委员会遗传学组. 遗传性结直肠癌临床诊治和家系管理中国专家共识. *中华肿瘤杂志*, 2018, 40 (1): 64–77.

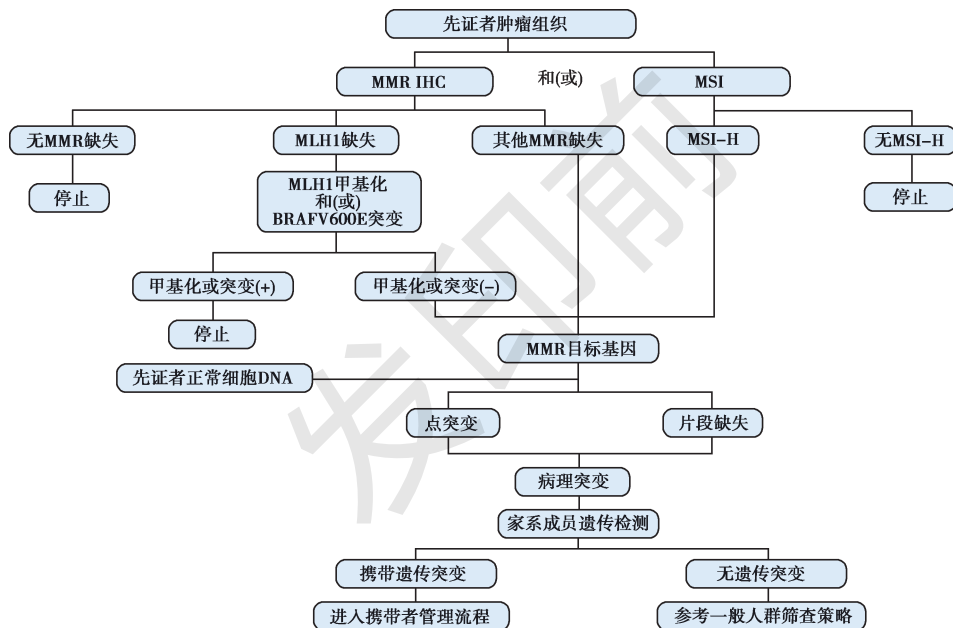
附 5-1 家族性腺瘤性息肉病（FAP）遗传基因筛检流程



附 5-2 Lynch 综合征家系遗传基因筛检方案 1



附 5-3 Lynch 综合征家系遗传基因筛检方案 2



遗传性结直肠癌筛检和基因诊断原则

罗辑君继罗辑医疗开通的第二个公众号：【医健趋势 logicmedplus】，欢迎！



下方为后台粉丝平台搭建的会员区（罗辑医疗知识星球），欢迎扫码加入！

